

335
000599

CONSEJO MÉDICO LEGAL Y FORENSE

C.M.L.F No.1319

ASUNTO: AUTOPSIA.

Oaxaca de Juárez Oax., a 22 de mayo de 2007

OAXACA
REPUBLICA MEXICANA



CIUDADANO.

AGENTE DEL MINISTERIO PUBLICO ADSCRITO.

SEGUNDO TURNO ADSC. AL HOSPITAL CIVIL.

CIUDAD.

Relativo a su oficio No. 365. Av. Prev. 636(UC) 2007

evado a cabo a

IDENTIFICACIÓN.- Cadáver del sexo masculino, raza mestiza, compleción regular, de 20 a 21 años de edad, de 1.70 metros de estatura por 85 kilogramos de peso aproximado, cabello negro, lacio, corto, frente mediana, cejas pobladas de forma arqueada, ojos de color café, nariz recta con base mediana, bigote recortado y barba en mentón, boca con labios medianos y mentón oval. Como señas particulares presenta tatuajes: en el dorso de la espalda con la imagen de la virgen de Guadalupe, otro con las letras KKI en cara externa tercio medio de la pierna izquierda, tatuaje con el nombre de Angélica en cara externa tercio medio de la pierna derecha.

EXAMEN EXTERNO.- Con todos los signos de muerte real y los de haber fallecido hace 10 horas aproximadamente. Presenta dos herida producidas por proyectil de arma de fuego: la primera con caracteres de orificio de entrada, de 7.5 mm de diámetro con presencia de halo equimótico alrededor del mismo y sin tatuaje, el orificio se encuentra en el epigastrio en su línea media sin presentar orificio de salida. La segunda herida con orificio de forma oval y con característica de entrada sin tatuaje en cara anterior tercio medio del muslo izquierdo con salida en cara interna tercio superior del muslo izquierdo para volver a penetrar en cara interna tercio superior del muslo derecho sin orificio de salida. También presenta múltiples escoriaciones de 0.5 cm con costra hemática en etapa de descamación en cara anterior del muslo derecho y dorso del pie izquierdo, así como huellas de venopunciones por tratamiento intrahospitalario.

EXAMEN INTERNO.- Abiertas que fueron las cavidades:

CRÁNEO. En los tejidos epicraneales y bóveda craneana no encontramos huellas de traumatismos ni lesiones, el cerebro se encuentra pálido e ingurgitado en sus vasos; la base del cráneo se encuentra íntegra y sin alteraciones.

Dr. Ramón Pardo No. 2
Col. Centro, Oaxaca, Oax.
C.P. 68000 / Tel. 5-16-33-42

DERECHOS HUMANOS
Y SERVICIOS A LA
CIUDAD.
COMISIÓN DE BÚSQUEDA DE
PERSONAS DESAPARECIDAS

CONUNIDAD
GUBERNATURA



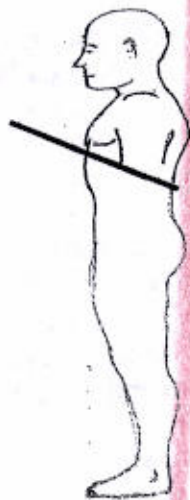CONSEJO MEDICO LEGAL Y FORENSE

SUBPROCURADURIA
PREVENCIÓN DEL D
CON
JISCALÍA ESPECIAL
PERSONAS

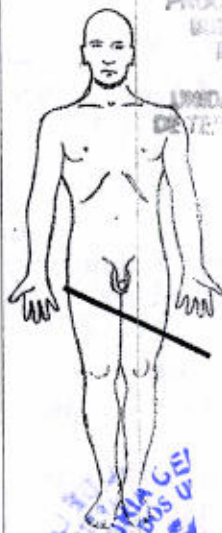
TÓRAX.- Los pulmones se encuentran pálidos al corte fluye sangre oscura y escasa. El corazón en diástole, ligeramente aumentado de tamaño. íntegro, pálido y vacío al corte.

ABDOMEN.- La primera herida descrita al exterior el proyectil vulnerante penetró a esta cavidad interesando en dicho trayecto piel, tejido subcutáneo, músculos, perforando epiplón mayor, lóbulo ^{DERECHO} del hígado, colón transversó, arteria aorta abdominal y fracturando la sexta vértebra dorsal fragmentándose el proyectil por lo que no se pudo recuperar, provocando una hemorragia en una cantidad que cuantificamos de 5000 mililitros, el hígado pálido aumentado de tamaño y sin alteraciones macroscópicas, y al corte fluye sangre oscura y escasa; el tracto gastro intestinal distendidos con escaso contenido alimenticio sin olor alcohol; riñones, bazo y restos de vísceras pálidos. El trayecto del proyectil vulnerante fue de adelante a atrás, de arriba hacia abajo en un ángulo aproximado de 15° y de izquierda a derecha en un ángulo aproximado de 25°.

PELVIS.- En el miembro pélvico derecho la segunda herida descrita al exterior el proyectil vulnerante provoca herida en sedal del muslo izquierdo lesionando piel y tejidos subcutáneo, sale y penetra en muslo derecho lesionando, piel, tejidos subcutáneos músculo del muslo derecho, se impacta con el fémur derecho cambiando de dirección y lesionando músculos del glúteos (sin lesionar vísceras abdominales) alojándose en región dorsal derecha de donde se extrajo la ojiva. El trayecto del proyectil vulnerante fue de adelante a atrás, de abajo hacia arriba en un ángulo aproximado de 35° y de izquierda a derecha en un ángulo aproximado de 40°.



Primer trayecto



Segundo trayecto.

Dr. Ramón Pardo No. 2
Col. Centro, Oaxaca, Oax.
C.P. 68000 / Tel. 5-16-33-42



PROCURADURIA
PREVENCIÓN DEL
JISCALÍA ESPECIAL
PERSONAS

000600

234

536


DERECHO

DERECHOS HUMANOS
Y SERVICIOS A LA

CONCLUSIÓN: Que la causa de la muerte de FABIAN LÓPEZ SUMANO, fue:
HEMORRAGIA INTERNA INTENSA EN CAVIDAD ABDOMINAL POR
PERFORACIÓN DE VISCERAS Y GRANDES VASOS, CAUSADAS POR
PROYECTIL DE ARMA DE FUEGO. PERSONA HOSPITALIZADA TRES HORAS
APROXIMADAMENTE.



A T E N T A M E N T E
SUFRAGIO EFECTIVO. NO REELECCIÓN.
"EL RESPETO AL DERECHO AJENO ES LA PAZ"
LOS PERITOS MEDICOS LEGISTAS FORENSES DEL ESTADO.



Se anexa ojiva con un peso de 5.7 gramos, con longitud de 11 mm y 9 mm de diámetro,
encamisado y ligeramente deformada en la punta.



CIÓN DE
HUMANO

AL DE LA REPÚBLICA
MEXICANOS
DE DERECHOS HUMANOS
ELITO Y SERVICIOS A LA
UNIDAD.
ZADA DE BÚSQUEDA DE
CAPACIDAD

SUBPROCURADURÍA
PREVENCIÓN DEL
COA

C.M.L.F No.1372

ASUNTO: AUTOPSIA.

Oaxaca de Juárez Oax., a 25 de mayo de 2007

CIUDADANO.
AGENTE DEL MINISTERIO PUBLICO ADSCRITO.
SEGUNDO TURNO ADSC. A LA CRUZ ROJA.
CIUDAD.

Relativo a su oficio No. 301, Av. Prev. 656(C.R) 2007.

[REDACTED] llevado a
cabo a las 10.00 horas del día 25 de mayo de 2007.

IDENTIFICACIÓN.- Cadáver del sexo masculino, raza mestiza, complexión robusta, de 37 a 38 años de edad, de 1.57 metros de estatura por 80 kilogramos de peso aproximado, cabello negro, crespo, semicrecido, frente mediana, cejas pobladas de forma arqueada, ojos de color café oscuro, nariz convexa con base ancha, bigote recortados y barba rasurada, boca con labios medianos y mentón oval. Sin señas particulares.

EXAMEN EXTERNO.- Con todos los signos de muerte real y los de haber fallecido hace 12 horas aproximadamente. Presenta 5 heridas producidas por proyectil de arma de fuego: **Primera** herida orificio con caracteres de entrada de 11 milímetros en cara interna tercio medio del brazo izquierdo sin quemadura ni tatuaje con orificio con caracteres de salida (2ª herida) de la anterior en cara externa tercio inferior del brazo izquierdo; **Tercera** herida con caracteres de orificio de entrada de 8 mm de diámetro con presencia de halo equimótico alrededor del mismo sin quemadura ni tatuaje, se encuentra en línea axilar anterior derecha con intersección del cuarto espacio intercostal derecho sin orificio de salida; **Cuarta** herida, orificio con caracteres de entrada sin quemaduras ni tatuaje en hipocondrio derecho a dos centímetros de la séptima costilla con orificio con caracteres de salida (5ª herida) de la anterior en flanco izquierdo con intersección de la línea axilar media izquierda.

EXAMEN INTERNO.- Abiertas que fueron las cavidades:

CRÁNEO. En los tejidos epicraneales y bóveda craneana no encontramos huellas de traumatismos ni lesiones, el cerebro se encuentra edematoso, pálido e ingurgitado en sus vasos y congestión capilar; la base del cráneo se encuentra íntegra y sin alteraciones.

EXTREMIDADES SUPERIORES. La primera herida descrita al exterior el proyectil vulnerante lesionó piel, tejido subcutáneo y músculos del brazo izquierdo. El

SUBPROCURADURÍA
PREVENCIÓN DEL
COA
FISCALÍA ESPECIAL
PERSONAS

537

DE
DERECHOS

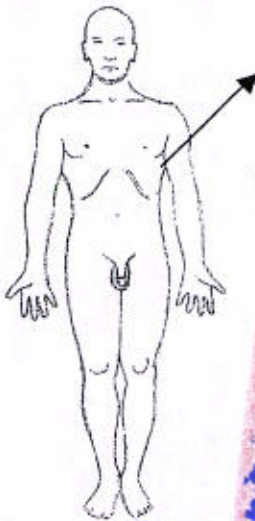DE DERECHOS HUMANOS
DELITO Y SERVICIOS A LA

COMISIÓN DE

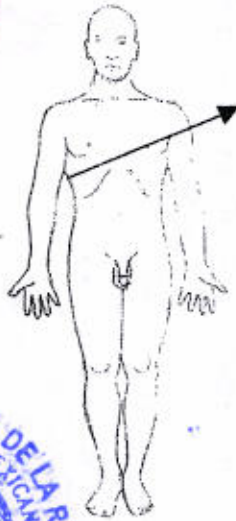trayecto del proyectil vulnerante fue de adelante a atrás, de abajo a arriba en un ángulo aproximado de 38° y de derecha a izquierda en un ángulo aproximado de 45°.

TÓRAX.- Al diseccionar los tejidos y al abrir esta cavidad observamos un coagulo de 400 mililitros en mediastino. La segunda herida descrita al exterior el proyectil vulnerante penetró a esta cavidad interesando en dicho trayecto piel, tejido subcutáneo, músculos, perforando el lóbulo medio del pulmón derecho, corazón y lóbulo superior del pulmón izquierdo provocando hemorragia en ambas hemitórax en una cantidad que cuantificamos en 4 litros, el proyectil en su paso lesiona músculos intercostales alojándose el proyectil en músculo deltoides izquierdo de donde se extrajo la ojiva; los pulmones se encuentran pálidos al corte fluye escasa sangre oscura. El trayecto del proyectil vulnerante fue de adelante a atrás, de abajo a arriba en un ángulo aproximado de 15° y de derecha a izquierda en un ángulo aproximado de 25°

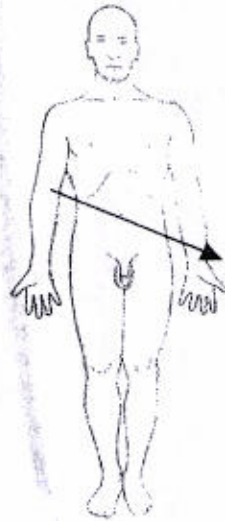
ABDOMEN.- La tercera herida descrita al exterior el proyectil vulnerante penetró a esta cavidad interesando en dicho trayecto piel, tejido subcutáneo, músculos, perforando epiplón mayor y menor, lóbulo derecho del hígado y yeyuno, provocando una hemorragia en una cantidad que cuantificamos de 500 mililitros, el hígado pálido aumentado de tamaño y sin alteraciones macroscópicas, y al corte fluye sangre oscura y escasa; el tracto gastro intestinal distendidos con escaso contenido alimenticio sin olor alcohol; riñones, bazo y restos de vísceras pálidos. El trayecto del proyectil vulnerante fue de adelante a atrás, de arriba a abajo en un ángulo aproximado de 15° y de derecha a izquierda en un ángulo aproximado de 25°.



Primer trayecto



Segundo trayecto



Tercer trayecto


COMISIÓN DE DERECHOS HUMANOS
DELITO Y SERVICIOS A LA
UNIDAD.
COMISIÓN DE BÚSQUEDA DE
DESAPARECIDOS



SUBPROCURADURIA
PREVENCIÓN DEL D
COM

CONCLUSIÓN. Que la causa de la muerte de FAUSTINO ARAGON RAMIREZ,
fue: HEMORRAGIA INTERNA INTENSA EN CAVIDAD TORACICA Y
ABDOMINAL POR PERFORACIÓN DE VISCERAS Y GRANDES VASOS,
CAUSADAS POR PROYECTILES DE ARMA DE FUEGO.

A T E N T A M E N T E
SUFRAGIO EFECTIVO. NO REELECCIÓN.
"EL RESPETO AL DERECHO AJENO ES LA PAZ"
LOS PERITOS MEDICOS LEGISTAS FORENSES DEL ESTADO.



Se anexa ojiva con un peso de 6.1 gramos, con longitud de 11.5 mm y 9 mm de diámetro,
encamisado .

GENE
SPECIALIZADA
ORGAN
UNIDAD ESPE
INVESTIGACION
ACCIÓN Y TRAJ



DIRECCIÓN
DERECHOS

PROCURADURIA GENERAL
SUBPROCURADURIA
INVESTIGACION
UNIDAD ESPECIALIZADA
DE TERRORISMO ADON



PROCURADURIA DE
PREVENCIÓN DEL DELITO
COMUN
UNIDAD ESPECIALIZADA
PERSONAS DES

1475

000602 [redacted] 1417 = 538 286

CONSEJO MÉDICO LEGAL Y FORENSE



=1412=

ASUNTO: AUTOPSIA.

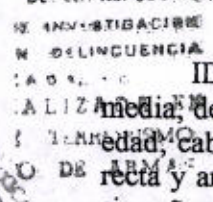
Oaxaca de Juárez, Oax., a 26 de Mayo de 2007.

CIUDADANO
AGENTE DEL MINISTERIO PÚBLICO
TERCER TURNO - HOSPITAL CIVIL
CIUDAD.



Relativo a su Oficio No. 580, Av. Previa No. 651(H.C.)2007.

AUTOPSIA MÉDICO LEGAL de **JORGE FRANCISCO ESTRADA DIAZ**,
llevada a cabo a las 07:50 horas del día 26 de MAYO de 2007..



IDENTIFICACIÓN:- Cadáver del sexo masculino; raza mestiza; complexión media; de 1.75 metros de estatura por 80 kilos de peso aproximado; de 28 a 30 años de edad; cabello negro y crespo; frente mediana; cejas pobladas; ojos de color café; nariz recta y ancha en su base; boca mediana; labios gruesos; bigote y barba semi crecidos; sin señas particulares.

EXAMEN EXTERNO:- Con todos los signos de muerte real y los de haber fallecido hace 5 a 6 horas presenta; excoriaciones dermoepidérmicas cubiertas de costra hemática no recientes en region frontal izquierda; ambos tercios proximales cara antero interna de ambas piernas; equimosis en pliegues de codo derecho; edema de rodilla y tobillo con acortamiento del miembro pélvico derecho; sobre rodilla y tobillo del mismo lado; tiene huellas de venopunciones en pliegue del codo izquierdo y subclavia izquierda; hay flacidez corporal generalizada; tiene huellas circulares sobre la región pectoral izquierda de los electrodos para electrocardiograma; se aprecia congestión de cara así como cianosis de labios y lechos ungueales de ambas manos; tiene una herida de naturaleza quirúrgica, se observa suturada de cuatro centímetros sobre la region del codo derecho.

Dr. Ramón Pardo No. 2
Col. Centro, Oaxaca, Oax.
C.P. 68000 / Tel. 5-16-33-42



DERECHOS HUMANOS
SERVICIOS A LA
COMUNIDAD.
COMISIÓN DE BÚSQUEDA DE
DESAPARECIDOS

y con datos



PROCURADURIA
PREVENCIÓN DEL DELITO
COMUNAL
ESPECIALIZADA

EXAMEN INTERNO:- Abiertas que fueron las cavidades.

CRÁNEO:- Al diseccionar los tejidos blandos epicraneales se aprecia una zona de infiltrado hemático en periodo de reabsorción sobre la region frontal izquierda, al retirar la calota el encéfalo se encuentra con presencia de pequeños coágulos a diferentes niveles, datos de edema y congestivo.

CUELLO .- Se disecciona la tráquea y en su interior se encuentra su mucosa hiperhemica..

TORAX.- Al retirar esta cavidad ambos pulmones se encuentran congestionados y disminuidos de tamaño, con aspecto moteado en su parénquima, al corte del parénquima se observa con zonas hemorrágicas, con escasa fluidez de sangre obscura y presencia de múltiples coágulos pequeños, el corazón macroscópicamente normal no graso, se observa una zona de cinco por tres punto cinco centímetros de diámetro enrojecida y reblandecida sobre la cara posterior del ventrículo izquierdo.

ABDOMEN.-El hígado de coloración violácea de superficie lisa y macroscópicamente normal, el bazo ligeramente aumentado de tamaño, el estómago vacío y sin olor característico, ambos riñones aumentados de tamaño y congestionado; el riñón derecho a su disección con presencia de pus.

CONCLUSION.- La causa de la muerte de JORGE FRANCISCO ESTRADA DIAZ; fue : TROMBOEMBOLIS MULTIPLES (CEREBRAL PULMONARES Y CARDIACA) SECUNDARIAS A LAS LESIONES QUE SUFRIO EN SU ATROPELLAMIENTO. PACIENTE HOSPITALIZADO DURANTE DOS DIAS, DADO DE ALTA Y REHOSPITALIZADO DOS HORAS.

PROCURADURIA GENERAL
SUBPROCURADURIA

PROCURADURIA GENERAL
SUBPROCURADURIA
INVESTIGACION DE DELITOS
ORGANISMO
UNIDAD ESPECIALIZADA
DE TERRORISMO Y ACTOS



Dr. Ramón Pardo No. 2
Col. Centro, Oaxaca, Oax.
C.P. 68000 / Tel. 5-16-33-42

PROCURADURIA GENERAL
PREVENCIÓN DEL DELITO
COMUNAL
ESPECIALIZADA
PERSONAS FISICAS

Alcaldía Municipal de Oaxaca
Escalera 5
Escalera Municipal

Es
fu
de

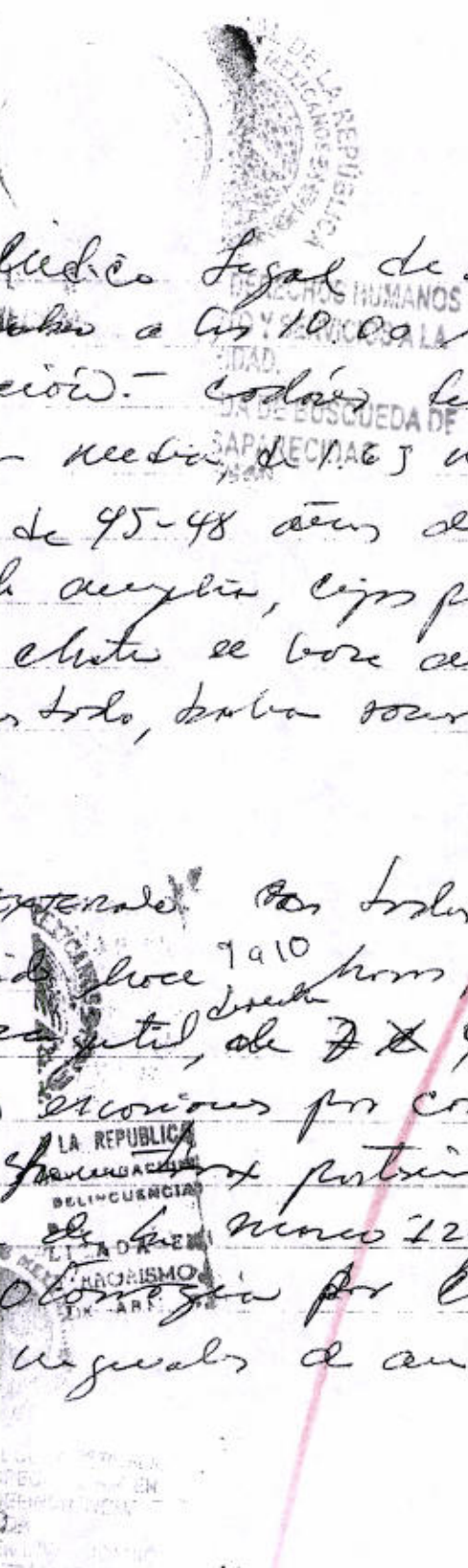
AV.P. 651 (H.C) 07
DAMP 37 JORGE H.C. ✓

Desp = 1413 = 337 539

Examen médico legal de DELFINO CABRERA PASO, de edad de 45 años a las 10:00 AM del 26 de Mayo de 2007. NOTIFICACION. - Cédula del CxO municipal, sexo masculino, complejion media, de 1.65 metros de altura, 75 kg, pero de 45-48 años de edad, cabello negro, lacio, frente amplia, ojos poblados, ojos de color café, nariz larga chata de base ancha, boca grande, labios gruesos, etc. todo, barba escasa, uñas oval, sin pintas uñas.

Características externas: Por orden por figuras de su cuerpo y la talla: 1.65 mts, frente: un tercio por encima de la línea occipital, de 7.5 cm que interseca entre las orejas, orejas prominentes por encima en completo, labios normales, mandíbula posterior 12 quiles; nariz 12 quiles dorso de la nariz 12 quiles, cara externa del nariz 12 quiles; Orongia por conducto 12 quiles; e incisivos inferiores iguales a los superiores; aldores globosos;

Características internas: Se abren infeltrados a nivel de la unión lateral al esternón y región occipital; al nivel de la colata observamos un trayecto de fractura con doble dirección que va de occipital a la región temporal todo derecho y hacia por medio; el cerebro muestra un engrosamiento con múltiples engrosamientos a nivel de cerebelo. RAX: Discrepancia en la cavidad pulmonar ambos pulmones normales de coloración rosada y a pulmón izquierdo con escasa flebectasia.



neurótica, hay tipos de fracturas a nivel de 1º y 2º óseo costales de acentuado puntiforme, los cuales ~~son~~ son por lo que se puede inferir que el corazón no es normal.

ADICIONAL: El período de coloración café claro de superficie lisa y al corte con resaca fluida y porquería azulada o rosada anatómicamente normal y al corte se ve otro pedado con resaca fluida y puntiforme; el resto de la muestra con resaca entubada y oscura de coloración amarillenta con olor característico, el resto de la muestra con resaca pálida y con alteración anatómica. Se observan datos de lesión en esta localidad.

CONCLUSIÓN - La causa de la muerte se DETERMINÓ como TRAUMATISMO profundo de la cabeza e hemocefalia, causados por Vehículo de motor.

OF. 581
A.M.P. 661 (C.R.) 2007
A.M.P. III TOMO C.R.

PROCURADUR
DE INVESTIGACION DEL
CRIMEN

PROCURADUR
DE INVESTIGACION DEL
CRIMEN

ESTADOS UNIDOS
PROCURADUR
SUBPROCURADUR
INVESTIGACION
UNIDAD ESPECIAL
DE TRAFICO DE
ESTEROS

DIR
DEREC



PROCURADURIA GENERAL
DE LOS ESTADOS UNIDOS

PROCURADURIA GENERAL
DE LOS ESTADOS UNIDOS
UNIDAD ESPECIAL
DE TRAFICO DE ESTEROS
PERSONAS DE

✓

000604

Dep. = 1/1/1 =

Autopsia Medico Legal de Fernando Garcia Tor
Realizada el 26 de Mayo de 2007 a las 12:00 hrs

Identificación: Cadaver del sexo masculino de
aproximadamente 46 años de edad, complexión robusta
1.64 mts de estatura, y de 90 kilos de peso aproximado,
raza mestiza, cabello negro, lucia cejas pobladas
y negro, nariz grande de base ancha, bigote ^{y barba} recostado
de base grande, labios gruesos. no presenta marcas
particulares.

Examen Externo: Con todos los signos de muerte
y la de la vida ocurrida hace aproximadamente 12
presenta una herida por contusión en labio inferior
con ~~perdida~~ pérdida parcial del mismo, con laceración de los incisivos
frontales laterales y prominentes, debidos, fractura de
labio inferior, coquecitas del mismo y ~~fractura~~ se
culpa coquecitas del maxilo facial, herida con desgarro
inmundo de 3 x 2 cm en hombro izquierdo
quemado por contusión sobre región externa.

Examen interno

Cabeza: Al retirar tejidos glándulas y ~~calcifica~~ calcifica
en forma de ~~trabaja~~ trabaja de los ~~osos~~ ^{con fractura de} ~~el~~ ^{el} ~~encéfalo~~ ^{encéfalo}
edematosa y congestiva y hemorrágica, ~~con coquecitas~~ ^{con coquecitas} ~~de los~~ ^{de los} ~~osos~~ ^{osos} ~~frontal~~ ^{frontal}.

Tronco anterior y ^{DERECHOS HUMANOS} ^{AUTOPSY SERVICIOS A LA} ^{COMUNIDAD}
cervical fractura ^{COMUNIDAD} ^{DE BÚSQUEDA DE} ^{DERECHOS} ^{HUMANOS} ^{FRONTAL} ^{DE} ^{LA} ^{FRONTAL} ^{DE} ^{LA} ^{FRONTAL} ^{DE} ^{LA} ^{FRONTAL}
infratentorial inferior ^{FRONTAL} ^{DE} ^{LA} ^{FRONTAL} ^{DE} ^{LA} ^{FRONTAL} ^{DE} ^{LA} ^{FRONTAL}
con pérdida parcial del labio inferior.

ojo: No hay datos de lesiones en esta zona anatómica.

Torax: Disección torácica blanda, observando en el tórax sangrinas a nivel de mango del esternón, al retirar el mismo se observa coágulo de sangre a nivel del mismo en su cara interna. Ambos pulmones congestionados y al corte de pulmón muestra con flujo escasa de sangre negra y el corazón microscópicamente normal, no hay fracturas en esta cavidad.

Abdomen: Disección esta cavidad el lugar microscópicamente normal, al corte con flujo hemático rojo, el estómago con características, ambos riñones sin alteraciones patológicas, resto de vísceras dentro de la normalidad.

Conclusiones: La causa de la muerte de Ferrn García Torres fue: Traumatismo por fuerza de cráneo y cara con fracturas de piso de nariz y maxilar lateral, con hemorragia intracraneal secundaria a las lesiones que se formó en vasos de ramos.

Of. 344
D.V.P. 464 (7.4) 2007
Acta 3 de febrero (2 de)

ESTADOS UNIDOS MEXICANOS

SECRETARÍA DE JUSTICIA

PROCURADURÍA GENERAL DE LA REPÚBLICA

UNIDAD ESPECIALIZADA DE INVESTIGACIÓN

DE FISCALÍA

DE LA DEFENSA PÚBLICA

PROCURADURÍA GENERAL DE LA DEFENSA PÚBLICA

UNIDAD ESPECIALIZADA DE INVESTIGACIÓN

DE FISCALÍA

DE LA DEFENSA PÚBLICA

UNIDAD ESPECIALIZADA DE INVESTIGACIÓN

DE FISCALÍA

DE LA DEFENSA PÚBLICA

UNIDAD ESPECIALIZADA DE INVESTIGACIÓN

DE FISCALÍA

DE LA DEFENSA PÚBLICA

UNIDAD ESPECIALIZADA DE INVESTIGACIÓN

DE FISCALÍA

DE LA DEFENSA PÚBLICA

DIRECCIÓN DE DERECHOS



PERSONAS U

USCAR 4
6ABR
6A

000605

Desp^o H16² 544

259

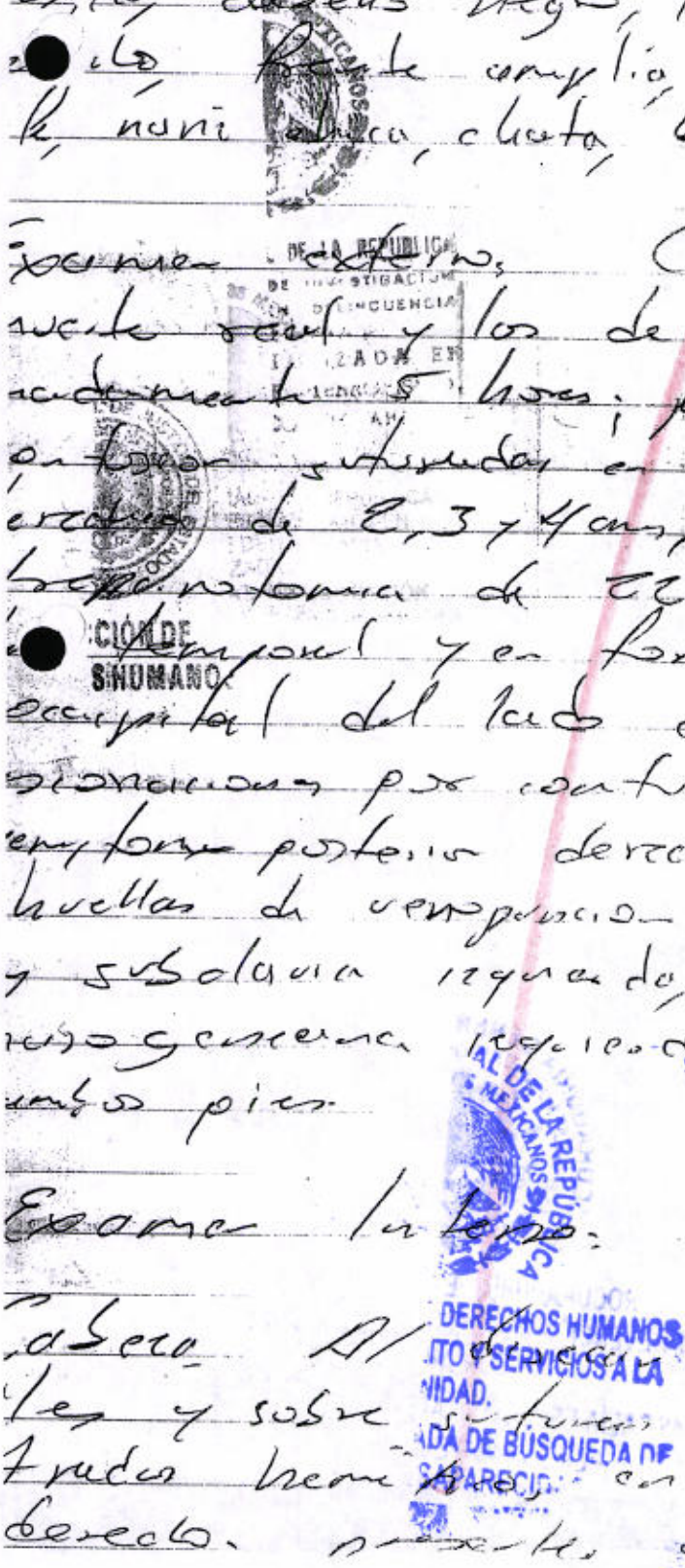
Autopsia Médico Legal del menor Arnulfo Francisco
Pera Gamales, recuperado a las 20:15 h del
día 26 de Mayo de 2002.

Identificación: Cadáver del sexo masculino de 4 a 5
años de edad, de 1.06 mts de estatura y de 20
kg de peso aproximado, complexion delgado, sea
esmo, cabello negro, liso y a raya en la nuca.
Frente amplio, cejas semi pobladas, ojos color
h. nariz ancha, chata, boca grande de labios gruesos.

Examen externo: Con todos los signos de un
avente real y los de haber ocurrido una approx
aproximadamente 5 horas; presente: 4 vendas por
en la zona intermedia a región parietal y occipital
craneal de 2, 3 y 4 cm, una venda gaseosa para
la morfología de 22 cm de longitud que va
temporal y en forma de media luna al
occipital del lado derecho, presenta multihpla
sionomas por contusión en hombro izquierdo,
enfome posterior derecho, ambos brazos así con
huellas de venopunción en ambos pliegos de codo
y subclavaria izquierda, una escoriación en regi
ón genceana izquierda. Muy hiperextensión de
ambos pies.

Examen interno:

Abaco: Al abrirse tejidos blandos epiorri
les y sobre suturas presenta amplio rabe
Arteria hemorroidal en región del hemorroides
derecho. presente una craneotomía de



de 7 x 6 cm de diámetro que adorna hueso
 conotel y temporal describe como hemorra-
 gión de masa encefálica al sector calota
~~de la~~ observamos trazo de fractura del
 sea parietal describe con imitación a piso me-
 deanos leprología subdural de hemisfero de
 lo el excelsa se encuentra hemorragio y
 cementos, congeñados

Torax: Apudo pulmones se encuentran pali-
 y a su dirección con vasos fluidos hembra
 y espesa corazón sin patología aparentes
 el fino de tumores y evolución de vasos
 a la edad.

Abdomen: El ligado ~~popido~~ y el resto
 fluidos de masa sangra exuda, el resto
 los visceros de vasos a edad y procesos
 normales

Conclusion: La causa de la muerte del mar-
 Arnel B. Francisco Pera coronal fue
 con fusión pro funda de vasos con
 fractura y hemorra sin ~~de~~ del
 persona proto parada de ~~de~~ los ~~de~~ ~~de~~ ~~de~~
 8 días.

Of- 517
 DP- 654 (HC) 2004
 MR. José Lina

Dr. José Albar
 Dr. Nep
 Dr. Horti

PROCURADURIA
 GENERAL DE LA
 DEFENSA

PROCURADURIA
 GENERAL DE LA
 DEFENSA

PROCURADURIA
 GENERAL DE LA
 DEFENSA

PROCURADURIA
 GENERAL DE LA
 DEFENSA

PROCURADURIA
 GENERAL DE LA
 DEFENSA

PROCURADURIA DE
 PREVENCIÓN DEL DELITO
 Y REFORMA PENAL
 ESPECIALIDAD
 PERSONAS DES

Doc = 1A17 ⁵⁴⁷

Autopsia Médica Legal de MURICHO TECALEO 0002, Colección 14:00 hms el 27 de Mayo de 2007.

IDENTIFICACIÓN: Colón del Pico ancahuilco, voz vertigo, con mediana de 1.58 metros de estatura por 75 kg de peso y de 34-36 años de edad, cabello negro, corto, lacio, frente en ojos poblados, ojos de color café, nariz recta, chica, boca sin labios gruesos, bigote y barba (pencilados), como finos, color percutá 3 tatuajes de color verde azul; el primero abstrato en el brazo derecho cerca medio que representa un papicote en plumeros y en forma de grecos; el segundo tatuaje pectoral izquierdo y frente la figura de luna en círculo una orilla; el tercero en la mano derecha de forma izquierda la figura de un tiborin mortillo.

EXAMEN EXTERNO. - En todo los signos de muerte a haber fallecido hace 15. hms aproximadamente, f. una pérdida por contusión a región frontal temporal. Un centímetro de diámetro con erociación al. de gta; Equimosis hipolpabral derecha, con huella (marcada por conducto acústico izquierdo). Múltiples erosiones de un en lado y orilla derecha; dorsal de la dedos de ambos manos, huella de V. presión en pulsera derecha y ambos antebrazos.

EXAMEN INTERNO. - Se busca tejido blando epí encontrado... impalpable... que abarca...; Se busca...; Se busca...; Se busca...



predominio del lóbulo frontal; la postura descansa al exterior cuenta con una irradiación hacia su medio.

TOPIA X: Al abrir esta cavidad se encuentran en las anteceras y al lado con fluidos abundante de la oreja y espumosa; el corazón macroscópica normal; un haz de datos de entonación a esta cavidad.

ABDOMEN: El fígado se encuentra con aspecto anormal y moteado, ad que dirección en forma fluida y haca; el estómago distendido y en su contenido se observo contenido gaseoso y de coloración verdoso; el resto de los órganos dentro de límites de normalidad.

CONCLUSIÓN: La causa de la muerte fue: Contusión frontal de Cr. con fracturas y hemorragia bilateral del misr. Cerebros en un caída de vehículo de motor persona hospitalizada durante 2 días.

OF-573
S.V.P. 655 (H.C) 2007
A.M.P. 18 fondo A-e.

Dr. José Alberto Jiménez
Dr. Alex Perets
Dr. Antón Jiménez

SUBPROCURADUR
PREVENCIÓN DE
UNIDAD ESPECIAL
PERSONA

PROCURADURIA GENERAL
SUBPROCURADURIA DE
ESPECIALIZADA EN
UNIDAD ESPECIAL
INVESTIGACION DE
TRAFICO
INVESTIGACION
UNIDAD ESPECIALIZADA
ESTERRO

PROCURADURIA GENERAL
UNIDAD ESPECIALIZADA
INVESTIGACION DEL DELITO
COMUN
AGENCIA ESPECIALIZADA
PERSONA

Doop. = 1438 = 513

Autopsia Medico Legal de Eusebio UZASINAS Utrilla
a las 20:50 hrs. el 28 de Mayo de 2001.

IDENTIFICACION: Cadáver del sexo masculino, RAZA mestiza, complejion mediano, de 88 años de edad, o 2.5mts. de estatura por 70 kgs. de peso aproximado. Cabello cano todo el, frente amplio, cejas escasas. Ojos de color café, nariz mediana, adartada y ancha. Boca grande, labios gruesos, bigote cano y reconstruido. Higienamente afeitado e implantado su dentadura y con 6000 séns. particulares presenta una cicatriz antig. de 11 cms. de longitud en mesogastrio, así como a cicin ponceada en ambos maxilares.

EXAMEN EXTERNO: Con todos los signos de muerte y los de haber fallado hace 3 a 4 horas por equimosis en el labio inferior, región submaxilar lateral izquierdo, cara anterior interna de BRAZO IZQUIERDO: herida de entrada y herida de salida posterior del lado derecho escorreciones, por contusión en rodilla y pie izquierdo, una herida quirúrgica para fraguete de 3 cms, una herida suturada de 25 cms. sobre antebrazo derecho, perdida de piel de 35 x 7 cm sobre el brazo derecho; se palpa fractura del húmero en su tercio distal y el codo con una fijación daño; con presencia de material punzante, penetrado en la piel del dorso de la mano derecha; una herida en la falange distal del dedo índice del mismo lado derecho; tiraz edema de ambos pies miembros superiores, tiraz punturas urticarias en miembros superior izquierdo y subclavio izquierdo.

DEPARTAMENTO DE DERECHOS HUMANOS DELITO Y SERVICIOS A LA COMUNIDAD. DIVISION DE BÚSQUEDA DE DESAPARECIDOS. REPUBLICA ARGENTINA. MINISTERIO DE JUSTICIA Y DERECHOS HUMANOS. DIVISION DE INVESTIGACION PENITENCIARIA. B.A. MINISTERIO DE DEFENSA FUERZAS ARMADAS. SECCION DE LOS HUMANOS. AL DEPARTAMENTO DE DERECHOS HUMANOS DELITO Y SERVICIOS A LA COMUNIDAD. DIVISION DE BÚSQUEDA DE DESAPARECIDOS.