

Recibi of s/n
25: Mayo 07
17:35 hrs



DEPENDENCIA: PROCURADURÍA GENERAL DE JUSTICIA DEL ESTADO.
SECCIÓN: DIRECCION DE SERVICIOS PERICIALES, DPTO. DE MEDICINA LEGAL
NUMERO: S/N.
EXPEDIENTE: Av. Prev. 194/O.M./2007.

393
#1
000457

AGENCIA DEL MINISTERIO PUBLICO DE LOS OAX

ASUNTO: PROTOCOLO DE RECONOCIMIENTO MEDICO EXTERIOR Y AUTOPSIA DE LEY. Mayo del 2007.

ADSC. A OCOTLAN DE MORELOS, OAXACA. PRESENTE.

Dando cumplimiento a su petición mediante oficio No 336, de fecha 24 de mayo del 2007, y dentro de la Av. Prev. al rubro anotada, dirigida al C. Director de Servicios Periciales de esta General de Justicia del Estado, donde solicita perito medico legista, para que se constituya, en el anfiteatro del panteón municipal de Ocotlán de Morelos, Oaxaca, y realice RECONOCIMIENTO MEDICO EXTERIOR Y AUTOPSIA DE LEY en el cadáver de un menor de edad de sexo masculino identificado por familiares y Autoridades correspondientes y quien en vida respondiera al nombre de EUSTAQUIO MORALES VEZ, al efecto que fui designado a continuación le expongo el siguiente resultado:

Siendo las 11:00 hrs de esta fecha, me constituí hasta el lugar antes mencionado, donde a la vista, al cadáver de referencia, quien es identificado por [redacted] y quien en vida [redacted] menor de edad, [redacted] signos de una muerte real y verdadera, como son ausencia de las constantes vitales, opacidad corneal, livideces y rigidez cadavérica, que apoyados en estos cuenta con un CRONOTANATODIAGNOSTICO de 15 horas.

MEDIA FILIACIÓN: Masculino menor de edad, de 15 años de edad, de constitución media regular, de raza mestiza, tez morena clara, con una talla de 1.44 metros, y un peso de 50 kilogramos aproximadamente, cabello negro, recortado, frente mediana, cejas negras, arqueadas, pobladas, ojos pequeños con iris cefès, nariz recta mediana de base regular, boca pequeña con labios gruesos, mentón oval, no tiene barba ni bigote, pabellones auriculares con buena implantación simétricas, y sin señas particulares.

RECONOCIMIENTO MEDICO EXTERIOR: Cadáver que una vez retiradas sus vestimentas, presenta: Salida de abundante liquido hematico coagulado y restos alimenticios por la boca, salida de hongo de espuma de coloración hematica por ambas narinas, dermoabrasiones amplias apergaminadas, de forma irregular y otras de forma lineal, algunas con coloración negrusca, de hombros, región dorsal, escapular izquierda, lumbar y

DE LA REPUBLICA MEXICANA
DERECHOS HUMANOS
TO Y SERVICIOS A LA
DAD.
IA DE BÚSQUEDA DE
APARECIDO

caras laterales costales, laceración amplia con exposición de tejidos musculares y tendinosos de la región maleolar superior, externa y cara posterior y externa del tercio distal de la pierna derecha, cara lateral externa de muslo derecho, cadera derecha, región abdominal derecha, codo derecho, y cara posterior tercio distal de brazo derecho, región posterior del ángulo mandibular derecho, rodillas, flanco derecho abdominal, hematoma epicraneal amplio de la región frontal, hematoma amplio de la región cervical, a la palpación se aprecia crepitación múltiple de la base del cuello, con deformidad secundaria a fracturas múltiples de la columna cervical, excoriación dérmica apergamizada amplia de la región mentoniana y submentoniana, de las caras laterales y posteriores de ambos antebrazos.

RECONOCIMIENTO MEDICO INTERNO: Abiertas las que fueron grandes cavidades las siguientes:

CRANEO: Se realiza incisión media auricular, y a la disección de los tejidos blandos, se corroboran hematomas epicraneos amplios de la región frontal y occipital, edema de la región temporal derecha, se corta y retira la bóveda craneana y en su interior se corrobora hemorragia subdural, con ligero edema cerebral, no apreciándose fractura de tejidos óseos, solo congestión de sus vasos.

TORAX: Se realiza incisión de mentón a pubis y a la disección de los tejidos blandos, presenta ligeros infiltrados de tórax anterior, se corta y retira la pechera esternal y en su interior liquido hemático libre con coágulos de ambos hemitorax, se corrobora laceración de espacios intercostales en la parte posterior y lateral del hemitorax izquierdo, así como equimosis lineales intercostales de ambas parrillas costales en su región lateral y posterior, equimosis de las caras posteriores y laceración pulmonar bilateral.

ABDOMEN: Se continúa con la disección de los tejidos blandos, con infiltrados hemáticos en las caras anteriores, al interior liquido hemático libre en cavidad, órganos abdominales congestionados, con laceración del páncreas, laceración mesentérica de asas de intestino delgado, laceración hepática, Y formación de hemoretroperitoneo en forma amplia.

EXTREMIDADES: Con las lesiones ya descritas al exterior.

GENITALES: De acuerdo a su edad y sexo.

CONCLUSION: La causa de la muerte del cadáver quien en vida respondió al nombre de EUSTAQUI LUIS VASQUEZ es "HEMORRAGIA INTERNA MASIVA DE LAS TRES CAVIDADES, CON HEMORRAGIA SUBDURAL, FRACTURA DE COLUMNA CERVICAL, LACERACIÓN PULMONAR, LACERACIÓN PANCREATICA Y HEPATICA, SECUNDARIA ACONTUSIONES PROFUNDAS POR ATROPELLAMIENTO, POR VEHICULO DE MOTOR EN MOVIMIENTO.


Se extendió certificado de defunción folio No 070205627.

Lo anterior para su conocimiento y efectos legales a que tenga lugar.

A T E N T A M E N T E

SUFRAGIO EFECTIVO NO - REELECCIÓN

"EL RESPETO AL DERECHO AJENO ES LA PAZ"

C.c.p. Director de lo
C.c.p. Jefe del Depa
C.c.p. Archivo: 

INVESTIGACION
SUBPROCESO
UNIDAD ESPECIALIZADA
TERRORISMO

INVESTIGACION
SUBPROCESO
UNIDAD ESPECIALIZADA
TERRORISMO

INVESTIGACION
SUBPROCESO
UNIDAD ESPECIALIZADA
TERRORISMO

INVESTIGACION
SUBPROCESO
UNIDAD ESPECIALIZADA
TERRORISMO

394

142
000458

20 09 19 91

01 5

EUSTACHI

LUIS

VASQUEZ.

x

x

x

x

x

x

HEMORRAGIA INTERNA MASIVA DE LAS TRES CAVIDADES

CON HEMORRAGIA SUBDURAL, FRACTURA DE COLUMNA CERVICAL,

LACERACION PULMONAR, LACERACION PANCREATICA Y HEPATICA

SECUNDARIA A CONTUSIONES PROFUNDAS POR ATROPELLAMIENTO.

POR VEHICULO DE MOTOR EN MOVIMIENTO.



AGENCIA DEL
MINISTERIO PUBLICO
OCOTLAN DE MORELOS, OAX

[Handwritten signature]

x

x

x

Av. Prev. 194/O.M/2007 - Menor de edad que es atropellado en carretera.

LA REPUBLICA
DIRECCION
DECHOS HUMANOS
Y SERVICIOS A LA
DE BÚSQUEDA DE
RECIBO

DEPENDENCIA: PROCURADURÍA GENERAL
DE JUSTICIA DEL ESTADO
SECCION: PENAL
OFICIO: 336
AV. PREV. NUMERO: 194/O.M./2007.

395
43
000459

ASUNTO: EL QUE SE INDICA

En Ocotlan de Morelos, Oaxaca, a 24 de Mayo del 2007.

CIUDADANO: ADA DE BÚSQUEDA DE
**DIRECTOR DE SERVICIOS PERICIALES
DE LA PROCURADURÍA GENERAL DE JUSTICIA
DEL ESTADO.
PRESENTE.**

En cumplimiento al acuerdo dictado el día de hoy, dentro de la Averiguación Previa de número al rubro anotado, misma que se tiene iniciada en contra de **QUIEN O QUIENES RESULTEN REPOSABLES**, como probables responsables en la comisión del delito de **HOMICIDIO**, cometido en agravio de [REDACTED] a medio del presente solicito a usted comisione a **PERITO MEDICO Y QUIMICO**; el primero de los mencionados realice el dictamen de **RECONOCIMIENTO MEDICO EXTERIOR Y AUTOPSIA DE LEY**, el segundo de los nombrados realice el dictamen de **DOSIFICACION DE ALCOHOL Y DROGAS EN ABUSO** al cadáver de quien en vida respondió al nombre [REDACTED] que se encuentra a disposición en el descanso municipal de Ocotlan de Morelos, Oaxaca. Debiendo remitir a esta autoridad el dictamen correspondiente a la brevedad posible para acordar lo procedente conforme a derecho.

Lo anterior con fundamento en lo dispuesto por el artículo 21 de la Constitución Política de los Estados Unidos Mexicanos, 2º y 15 del Código de Procedimientos y 50 de la Ley Orgánica de la Procuraduría General de Justicia del Estado en vigor.

ADA
EN INVESTIGACIÓN
GRAFICO DE AR

**A TENTAMENTE.
SUFRAGIO EFECTIVO. NO REELECCIÓN.
"EL RESPETO AL DERECHO AJENO ES LA PAZ".
EL MINISTERIO PUBLICO INVESTIGADOR**



**AGENCIA DEL
MINISTERIO PUBLICO
OCOTLAN DE MORELOS, OAX**

DE LA REPUBLICA MEXICANA
DIRECCION GENERAL DE SERVICIOS
Y SERVICIOS A LA
COMUNIDAD

396
000460

DEPENDENCIA	PROCURADURÍA GENERAL DE JUSTICIA DEL ESTADO
SECCIÓN:	SERVICIOS PERICIALES
NUMERO:	s/n
EXPEDIENTE:	Av. Previa No. 511(H.C.)2006



ASUNTO: EXHUMACIÓN Y AUTOPSIA DE LEY

Oaxaca de Juárez Oax., a 25 de mayo del año 2007.

**C. AGENTE DEL MINISTERIO PUBLICO
ADSCRITO A LA MESA VI DE RESPONSABILIDAD
OFICIAL MÉDICA Y TECNICA DE LA VISITADURIA.
PRESENTE.**

En atención a su petición por medio de un Oficio S/N Y Averiguación Previa No. 511(H.C.)/2006 ò 4163(S.C.)/2006 y de fecha 25 de mayo del 2007, en donde solicita se envíe el resultado de la Exhumación del Recién Nacido del sexo [redacted] quien se encuentra enterrado en el Panteón Municipal de la población de Xoxocotlan, Centro, Oaxaca, por este conducto le envié el resultado de nuestra intervención:

MEDIA FILIACIÓN: Cadáver del sexo masculino, raza mestiza, complexión delgada, recién nacido de 41 semanas de gestación, lactante menor, con menos de 7 días de vida extrauterina con una talla de 53 centímetros de longitud y con un peso de 3-5 kilogramos, cabello abundante lacio, no recortado de color negro, frente chicha con el resto de los rasgos fisonómicos no determinables por el estado del cadáver actualmente, con un perímetro cefálico de 33 centímetros, perímetro torácico de 33 centímetros y perímetro abdominal de 34 centímetros y una longitud del pie de 7 centímetros.

RECONOCIMIENTO MEDICO EXTERIOR: Cadáver del sexo masculino con todos los signos de una muerte real y verdadera misma de haber ocurrido hace 30 días aproximadamente: Al exterior presenta superficie corporal cubierta de hongos principalmente en cara, no se aprecias huellas de lesiones recientes al exterior, cordón umbilical se encontraba en proceso de momificación y con una longitud de 5 centímetros así también se aprecia la ligadura atado al cordón umbilical.

RECONOCIMIENTO MEDICO INTERNO: Se abren las siguientes cavidades:



CAVIDAD CRANEANA: Se disecan partes blandas epicraneales hasta dejar al descubierto la bóveda craneana, en la cual no se observan huellas de lesiones sobre estas partes, se procede a cortar las suturas craneales y se separan los huesos que conforman a la bóveda craneana y se observa el cerebro pálido, en proceso de licuefacción, no se observan huellas de lesiones dentro de esta cavidad.

397
145
000461

CUELLO: Se disecan partes blandas superficiales de la cara anterior del cuello, hasta dejar al descubierto el cartilago cricoides y los anillos cartilaginosos de la traquea en donde no se aprecian cuerpos extraños o alguna alteración a este nivel.

CAVIDAD TORACICA: Se disecan partes blandas superficiales de esta cavidad hasta dejar al descubierto los cartilagos costales los cuales se cortan y se retira la pechera esternal, dejando al descubiertos a los pulmones los cuales se encuentran hemorrágicos, enfisematosos con datos de haber respirado, al corte no fluye sangre por las características que presenta el cadáver en el momento de la autopsia, el corazón con características macroscópicas dentro de lo normal, ligeramente aumentado de tamaño y de forma dentro de lo normal, se retira y se observan en sus grandes vasos coagulas sanguíneos, con sus vasos superficiales dilatados, no se observan huellas de lesiones dentro de esta cavidad.

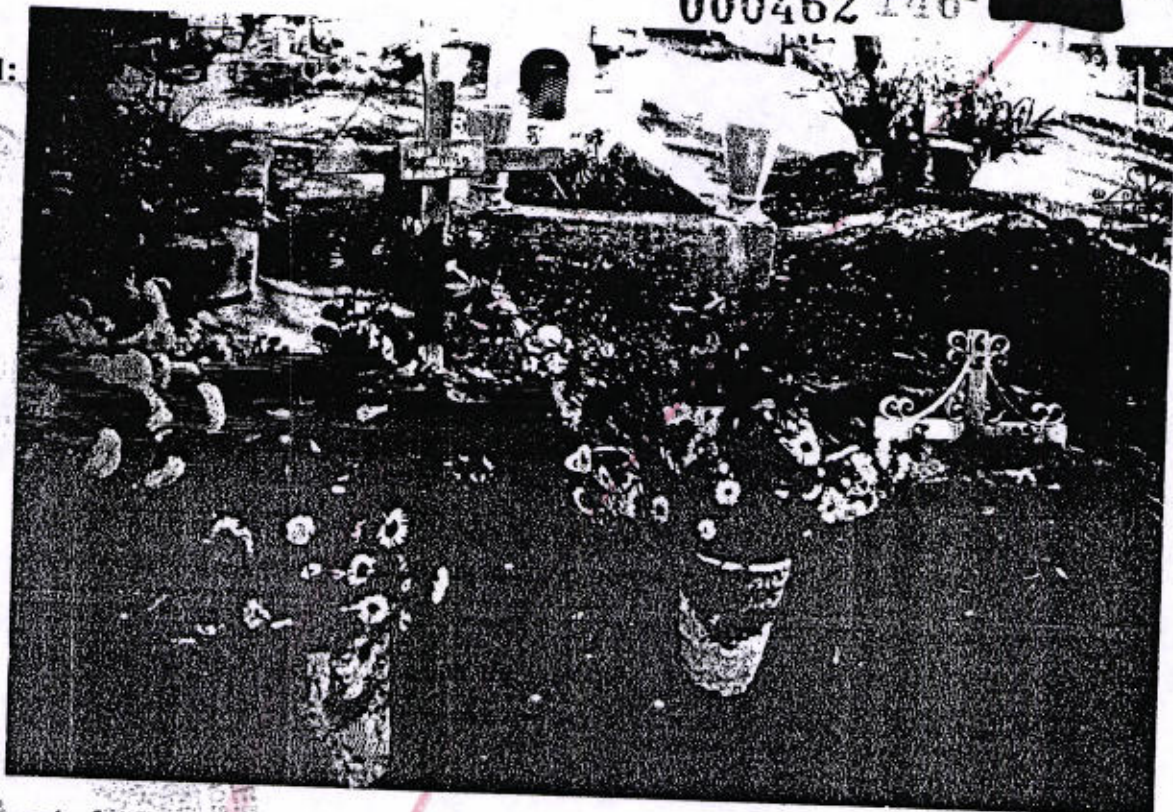
CAVIDAD ABDOMINAL: Se disecan partes superficiales de esta cavidad hasta el peritoneo el cual se corta y se deja al descubierto el epiplón el cual se observa dentro de lo normal y no se observaron huellas de lesiones sobre este, se retira y deja al descubierto al hígado el cual presenta forma y tamaño dentro de lo normal para un recién nacido, al corte no fluye sangre y se observan sus vasos con coágulos hemáticos dentro de estos, así también se observa la vesícula biliar de color verde con características macroscópicas dentro de lo normal, asas intestinales con características macroscópicas dentro de lo normal, riñones de forma, tamaño y características dentro de lo normal, glándula suprarrenal con características macroscópicas dentro de lo normal, no se observan huellas de lesiones dentro de esta cavidad.

CONCLUSION: LA CAUSA DE MUERTE DEL RECIEN NACIDO DANILO GUZMAN ARELLANES FUE: ASPIRACION DE LÍQUIDO MECONIAL Y ASFIXIA PERINATAL, DIAGNOSTICO QUE SERA CORROBORADO POR HISTOPATOLOGIA.

NOTA: Se toman muestras de tejido cerebral, cardiaco, hepático, renal y esplénica para estudio histopatológico.

DE LA REPUBLICA
MEXICANA
DERECHOS HUMANOS
Y SERVICIOS A LA
COMUNIDAD
SECRETARIA DE JUSTICIA
Y FERIA DE BÚSQUEDA DE
PERSONAS DESAPARECIDAS

FOTO 1:



En esta foto podemos apreciar el lugar donde fue inhumado el recién nacido de sexo masculino, así también las características del lugar



FOTO 2:

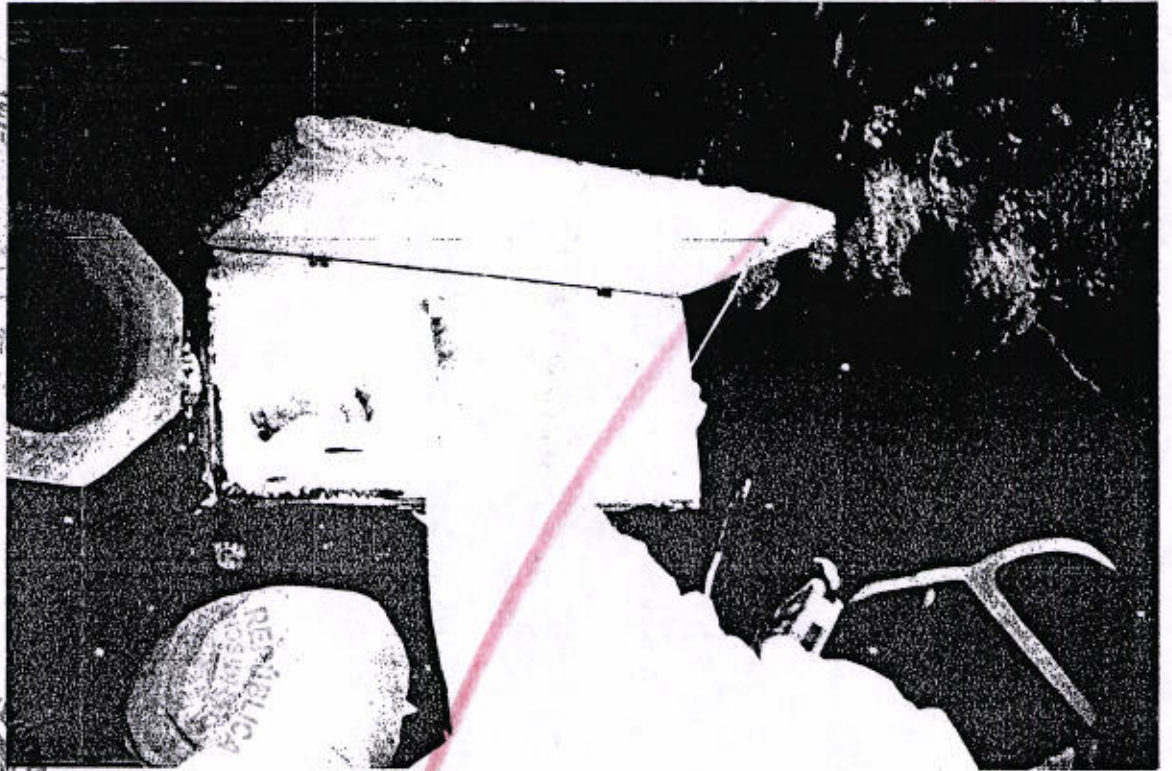


En esta fotografía se aprecia el momento en que fue extraído el féretro con el cadáver del recién nacido.

GINECOLOGIA Y OBSTETRICIA
ESPECIALIZADA
DE TAMAULIAPAN
DE ANOS

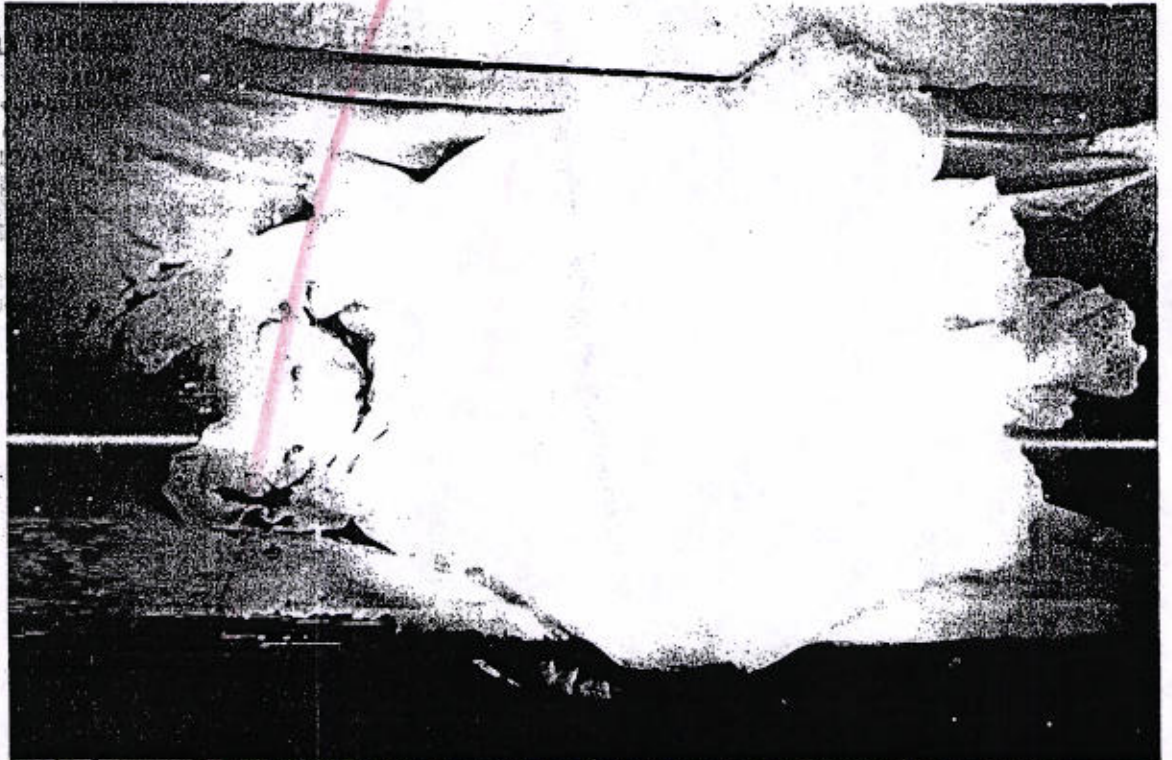
DE LA REPUBLICA MEXICANA
DIRECCION GENERAL DE DERECHOS HUMANOS Y SERVICIOS A LA COMUNIDAD
COMUNIDAD DE BÚSCQUERA DE PERSONAS DESAPARECIDAS

FOTO 3:



En esta fotografía se aprecia el momento en que es abierto el féretro que contienen los restos del recién nacido, así también se observa el momento en que es fumigada la zona donde se realiza la exhumación.

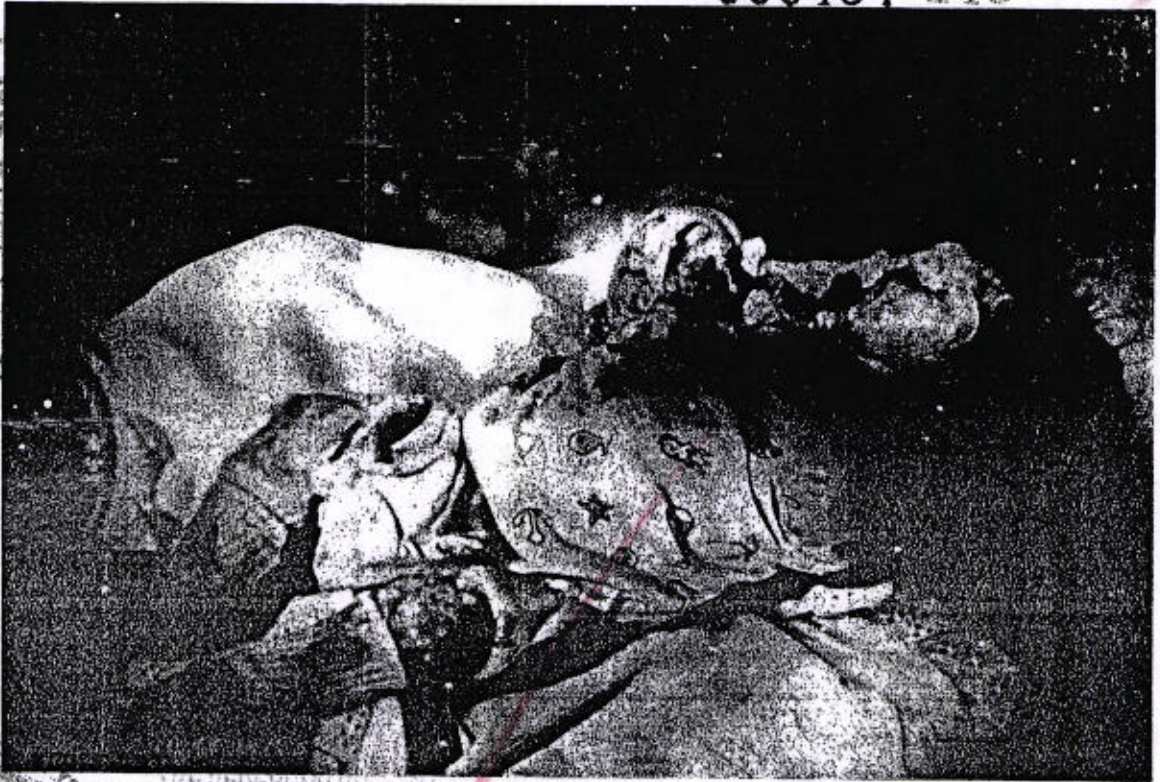
FOTO 4:



En esta fotografía se aprecia las condiciones en que fue encontrado el recién nacido y las ropas con que fue inhumado.


LA REPÚBLICA
D. HUMANOS
Y SERVICIOS A LA
D. DE BUSQUEDA DE
RECIBO

FOTO 5:



En esta fotografía se observan las ropas con que fue inhumado el cadáver del recién nacido y las condiciones en que se encontraba los restos de este.

FOTO 6:

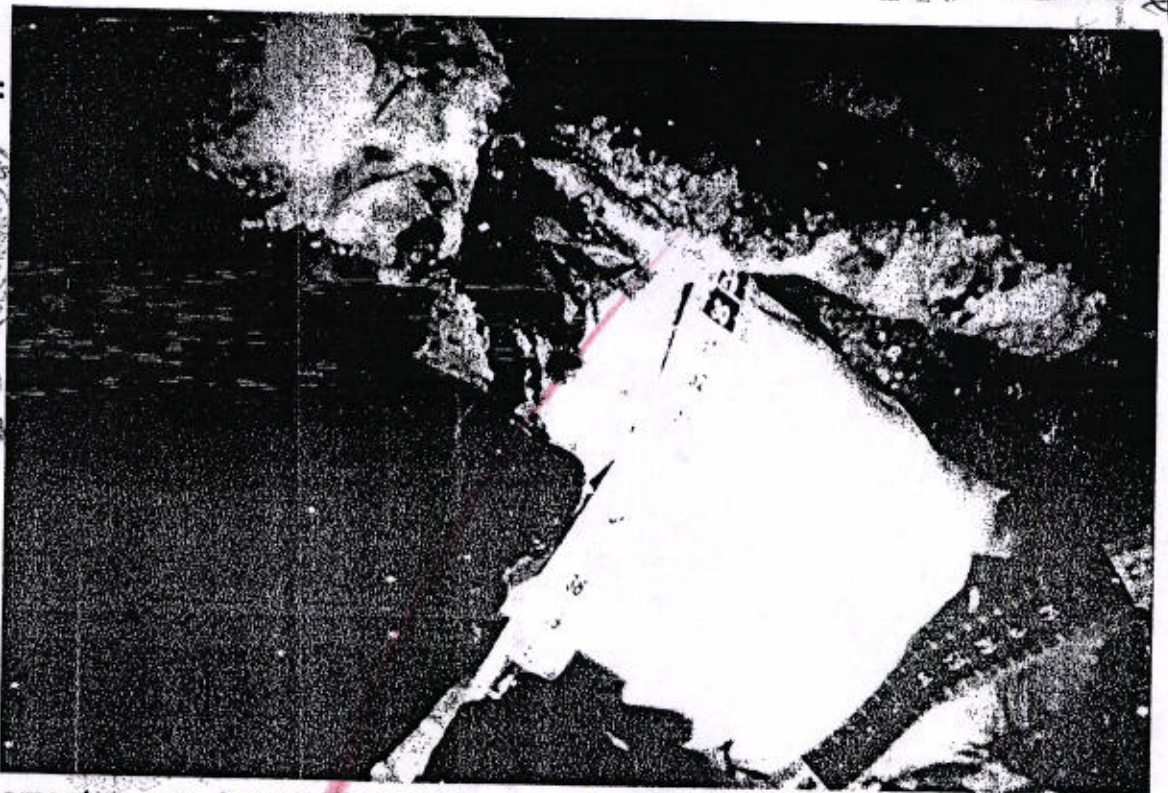

En el reconocimiento médico exterior no se observan huellas de lesiones recientes en la superficie corporal, así también las condiciones en que se encontraba los restos del recién nacido y las zonas donde hay pérdida de la epidermis como en el cuello, cara anterior del codo del lado derecho y miembro torácico del lado izquierdo son propias de proceso de putrefacción del cuerpo.

EL APE
CASA
INCIE
INVESTI
MICO D
ÓN DE
IMANO

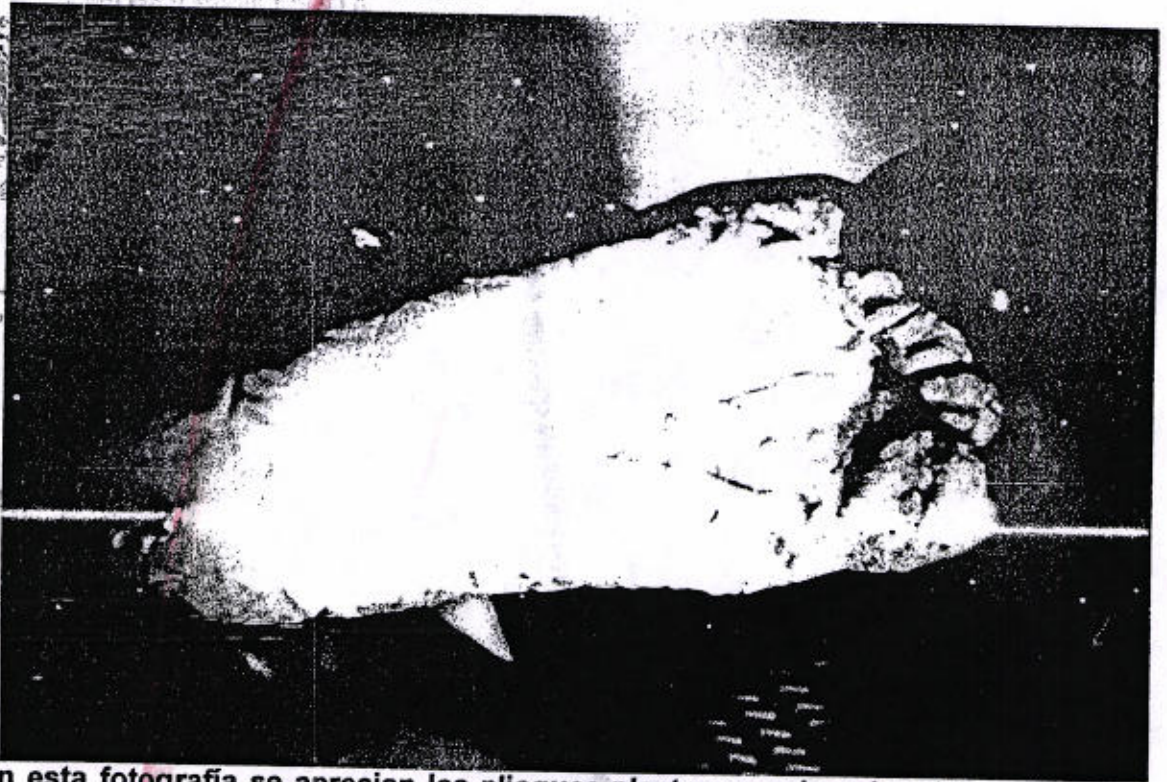
DE LA REPUBLICA
EXICANOS
SERVICIOS A LA
BÚSQUEDA DE
RECIBO

FOTO 7:



Momento en se toman las medidas somato métricas del cuerpo del recién nacido, en este caso el perímetro torácico.

FOTO 8:



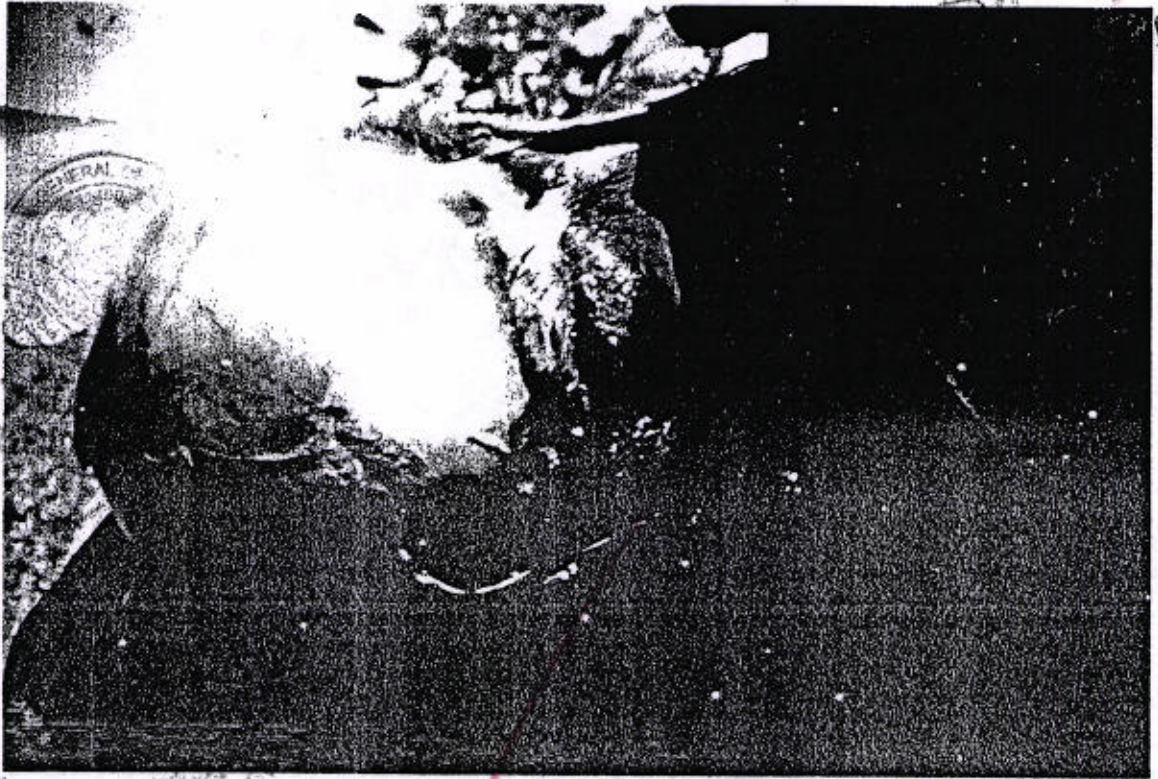
En esta fotografía se aprecian los pliegues plantares en los pies del recién nacido, lo que indica que era un producto a termino y la longitud del pie que era de 7 centímetros.

DE J...
DE M...
CIÓN D...
S HUMA...

DE LA REP...
AGE...
P...
METRO...
RANG...
A...
DE...
N...

LA REPUBLICA
HUMANOS
SERVICIOS A LA
BÚSQUEDA DE
PERSONAS DESA...

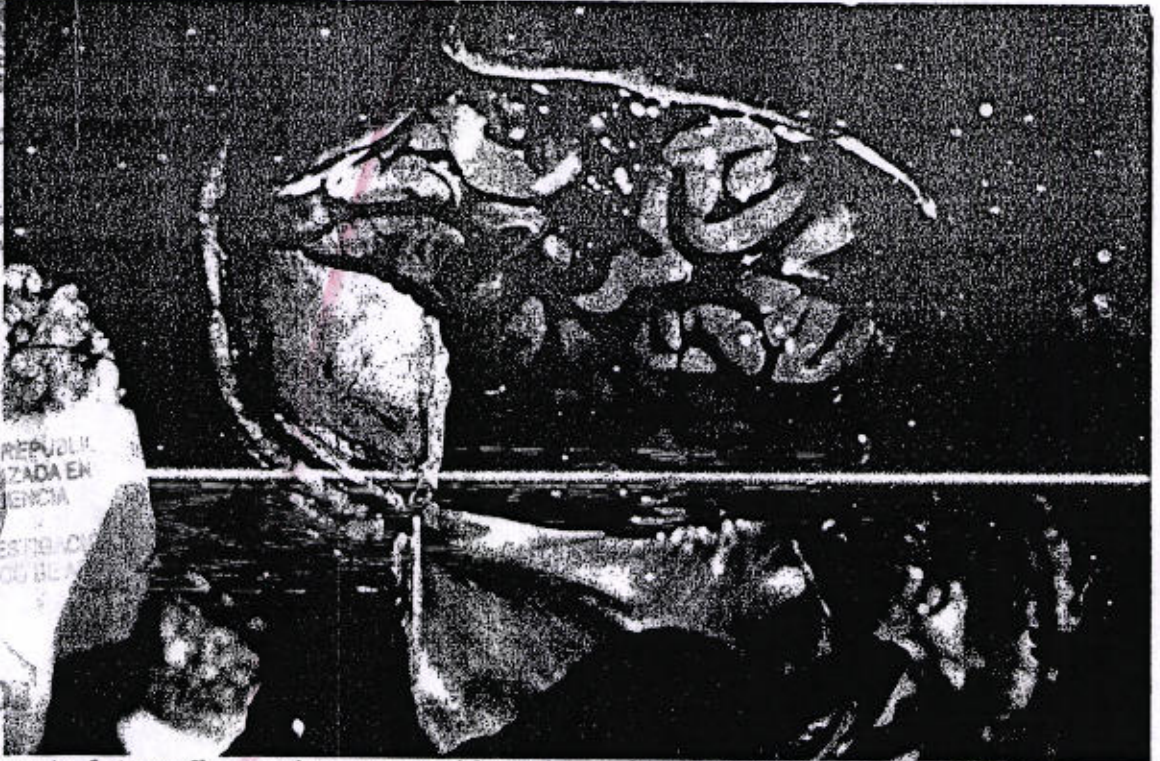
FOTO 9:



En esta fotografía se aprecia el momento en que se disecan las partes blandas epicraneales que cubren la bóveda craneana, así también no se observan huellas de lesiones sobre las partes óseas de la bóveda craneana.

FOTO 10:

REPUBLICA
ZADA EN
DE LA
ESTADÍSTICA
DE LA
ON DE
MANOS

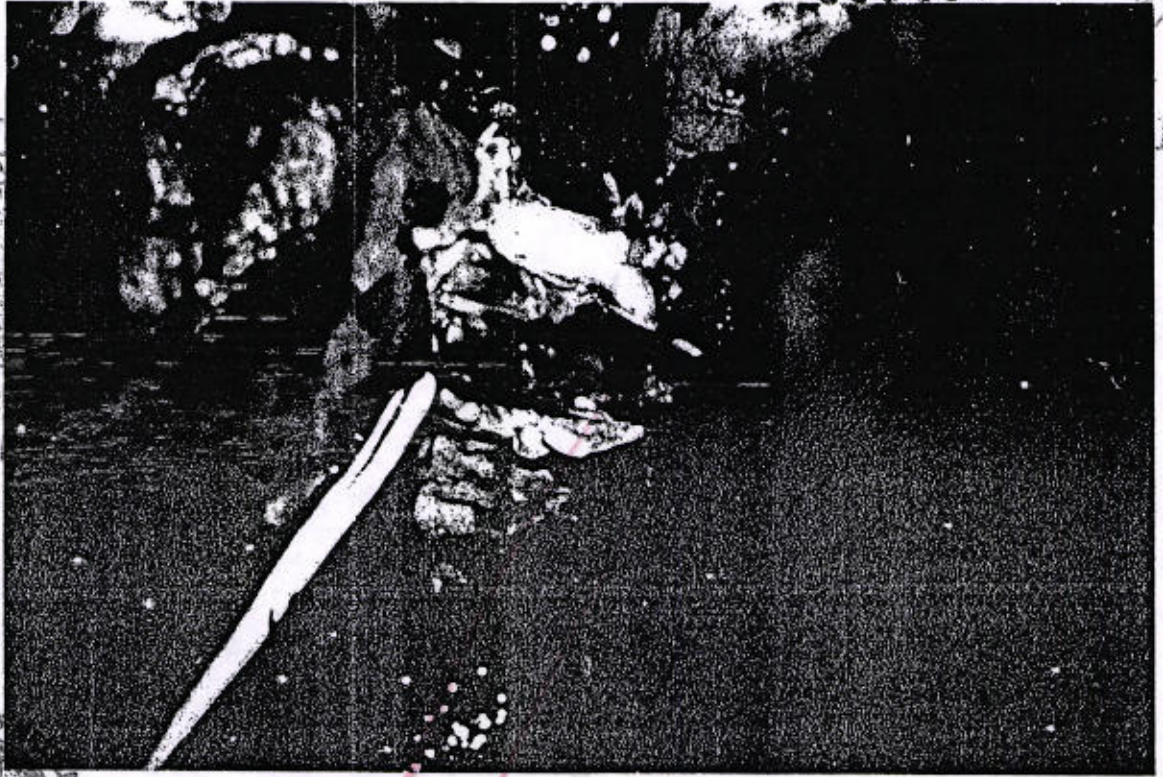


En esta fotografía se observa ya abierta la cavidad craneana y se observa el cerebro en donde se aprecian características macroscópicas del cerebro, así también no se aprecian huellas de lesiones dentro de esta cavidad.

DE LA REPUBLICA
DE LOS CARIBES
RECHOS HUMANOS
Y SERVICIOS A LA
ID. DE LA
DE BÚSQUEDA Y
ARECIDAS

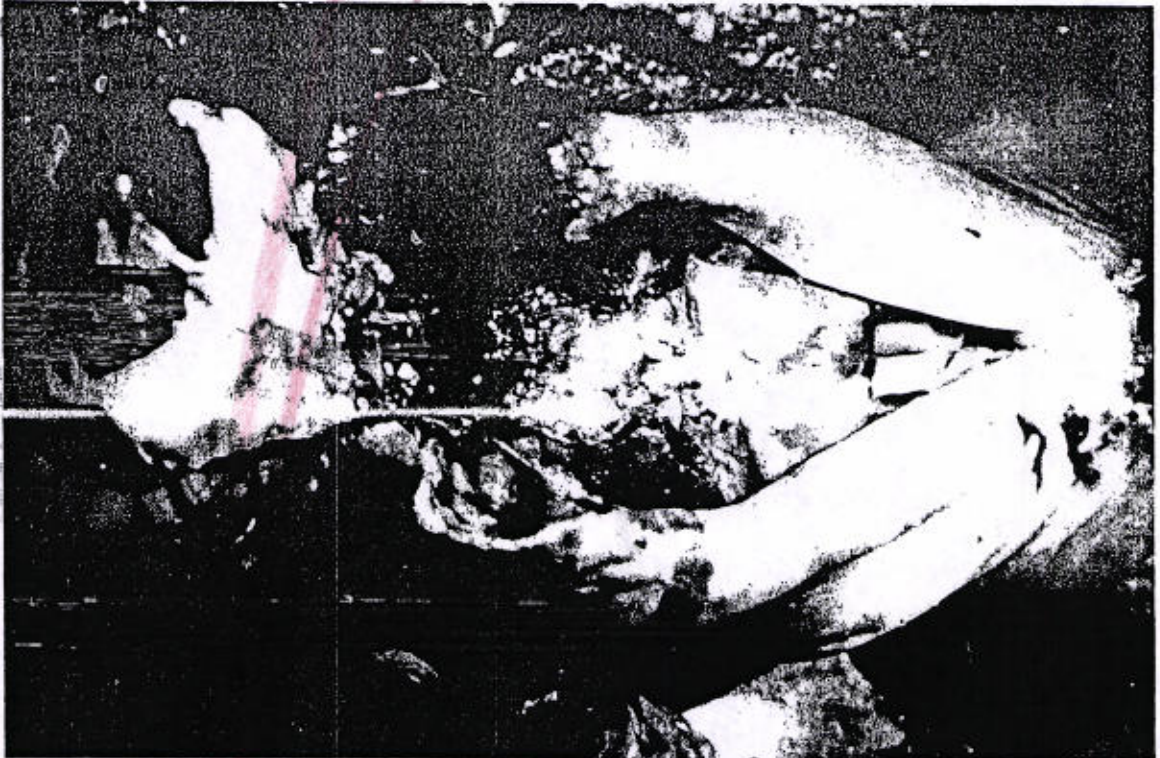403
151

FOTO 11:



En esta fotografía se observa la disección de las partes blandas de la cara anterior del cuello, así también se observa el cartilago cricoides y la traquea la cual se encuentra abierta y no se observan huellas de lesiones dentro de esta, así también se encuentran las vías aéreas permeables.

FOTO 12:

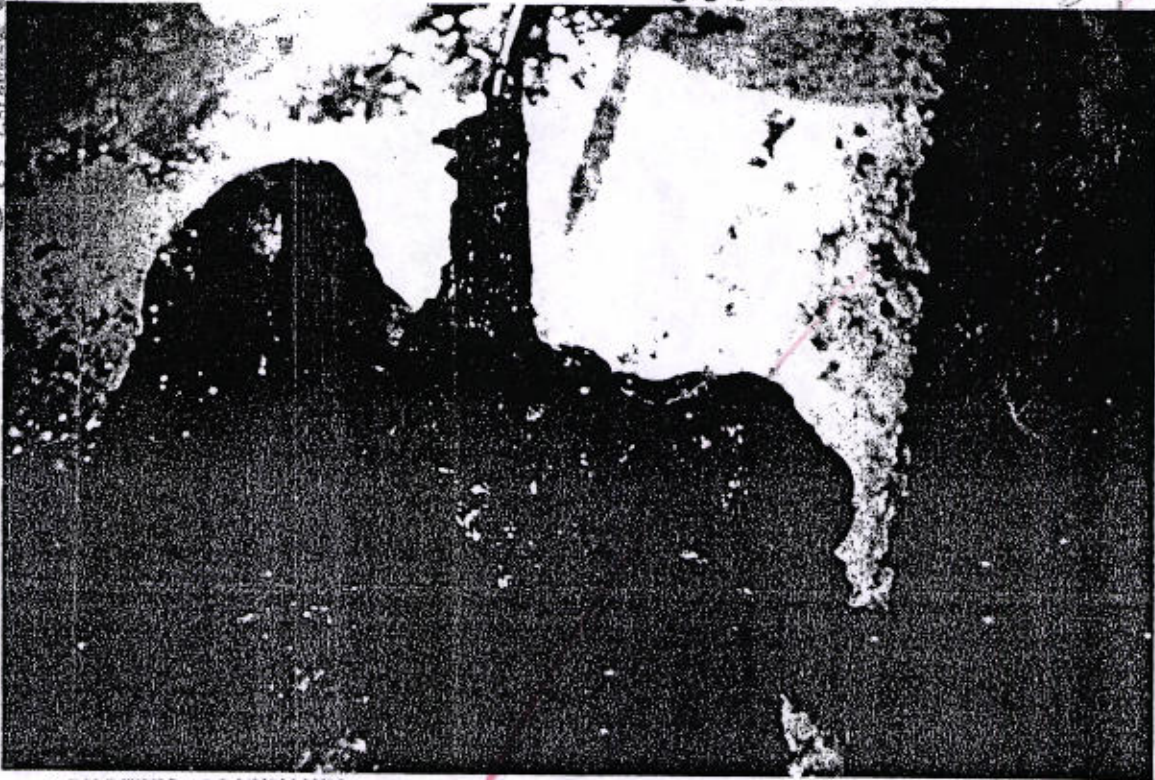


En esta fotografía se aprecia la disección de las partes blandas superficiales del tórax y abdomen, así también el retiro de la pechera esternal, observándose en su interior a los pulmones y el pericardio.

MEJORA
ECC
DES
106
YCC
FOTO
AL DELA
SPECIAL
DEL INO
CEADA
DA EN NY
TRAF
DE
INGO

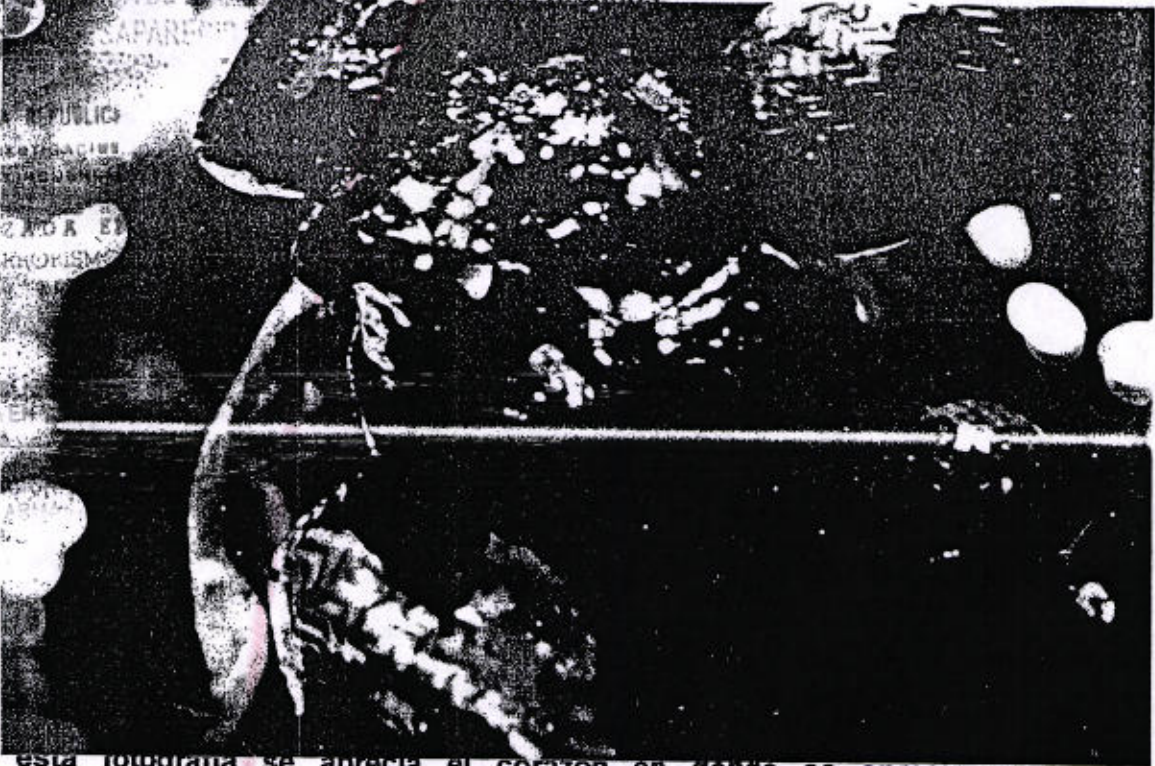
LA REPUBLICA
HUMANOS
Y SERVICIOS A LA
D.
DE BÚSQUEDA DE
ARECIDAS

FOTO 13:



En la siguiente fotografía se pueden apreciar a los pulmones los cuales se encuentran distendidos, hemorrágicos y enfisematosos, así también el corazón y los grandes vasos, todos con características macroscópicas dentro de lo normal. No se observan huellas de lesiones sobre estos órganos.

FOTO 14:



En esta fotografía se aprecia el corazón en donde se aprecia con características macroscópicas dentro de lo normal, sin evidencias de lesiones.

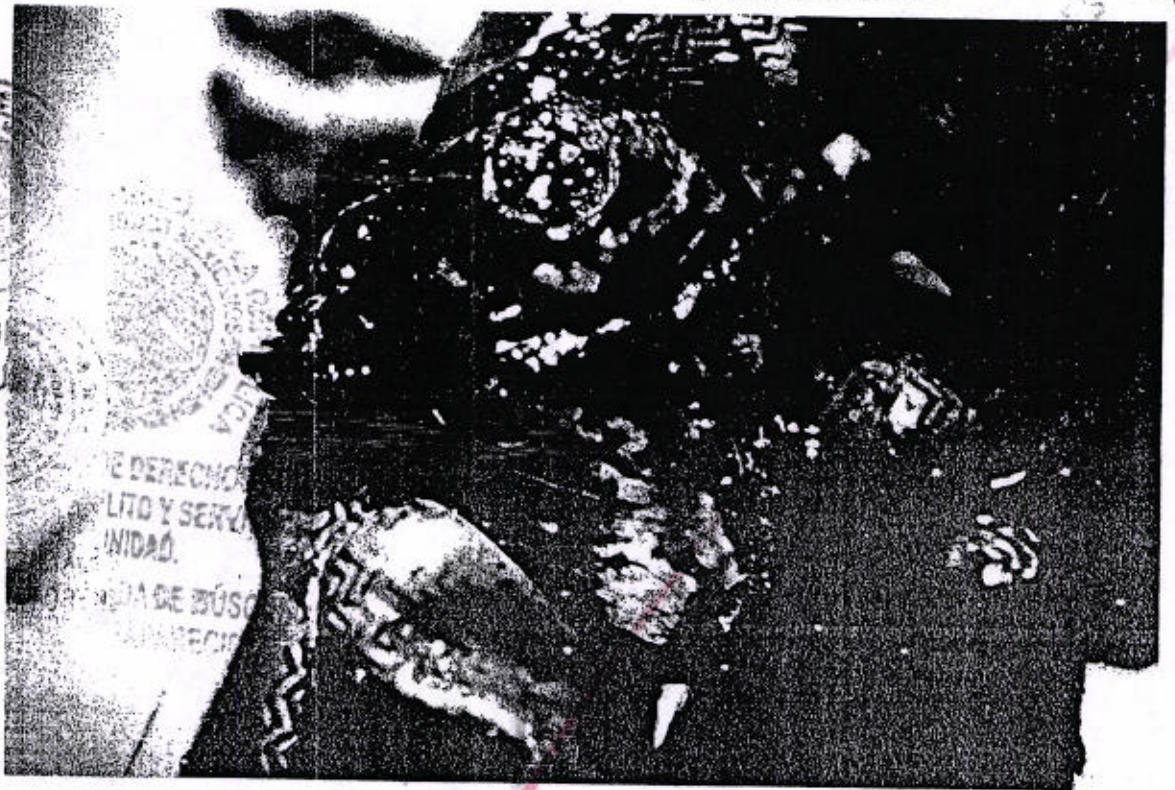
1905
DEFENSA

1905
REPUBLICA
DE INVESTIGACIONES
EN DEFENSA
SPECIALIZADA EN
DE INQUISIÇÃO
DE INVESTIGACIONES
DE DEFENSA

DE
ANO

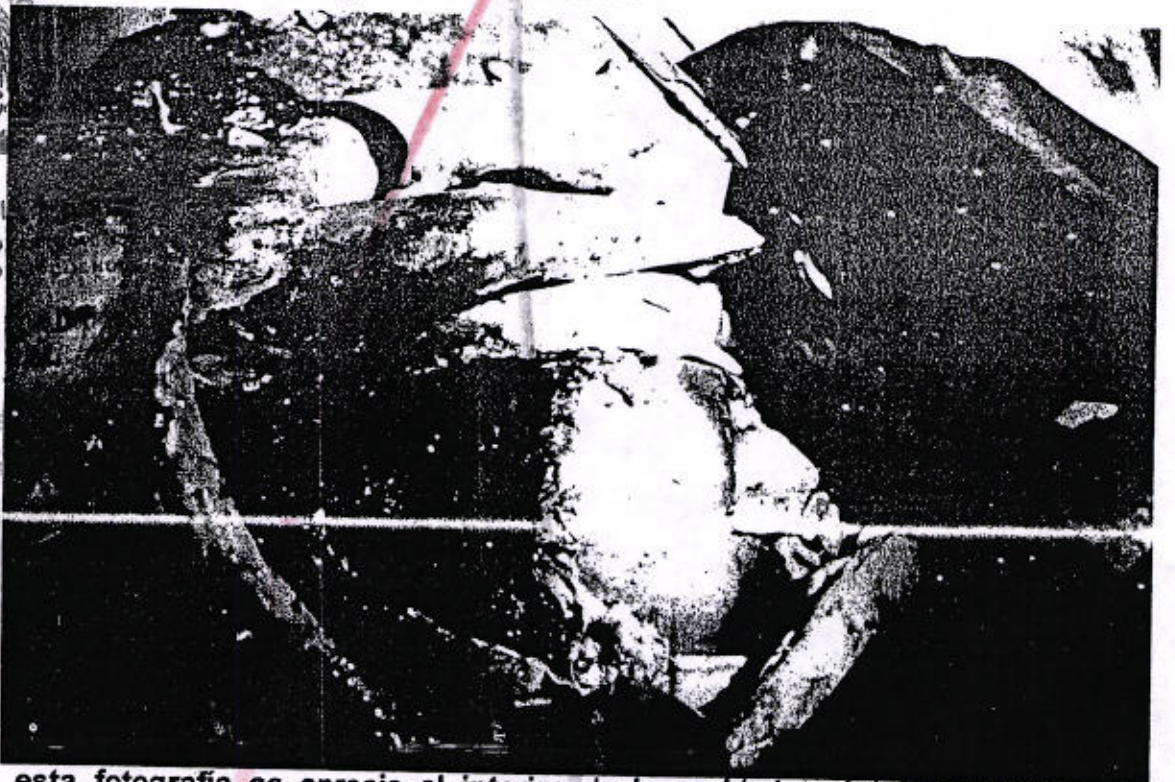LA REPUBLICA
DE LOS SERVICIOS A LA
DE INVESTIGACIONES
DE DEFENSA

FOTO 15



En esta fotografía se aprecia sus cavidades llenas de coágulos sanguíneos y se pueden observar sus vasos superficiales dilatados.

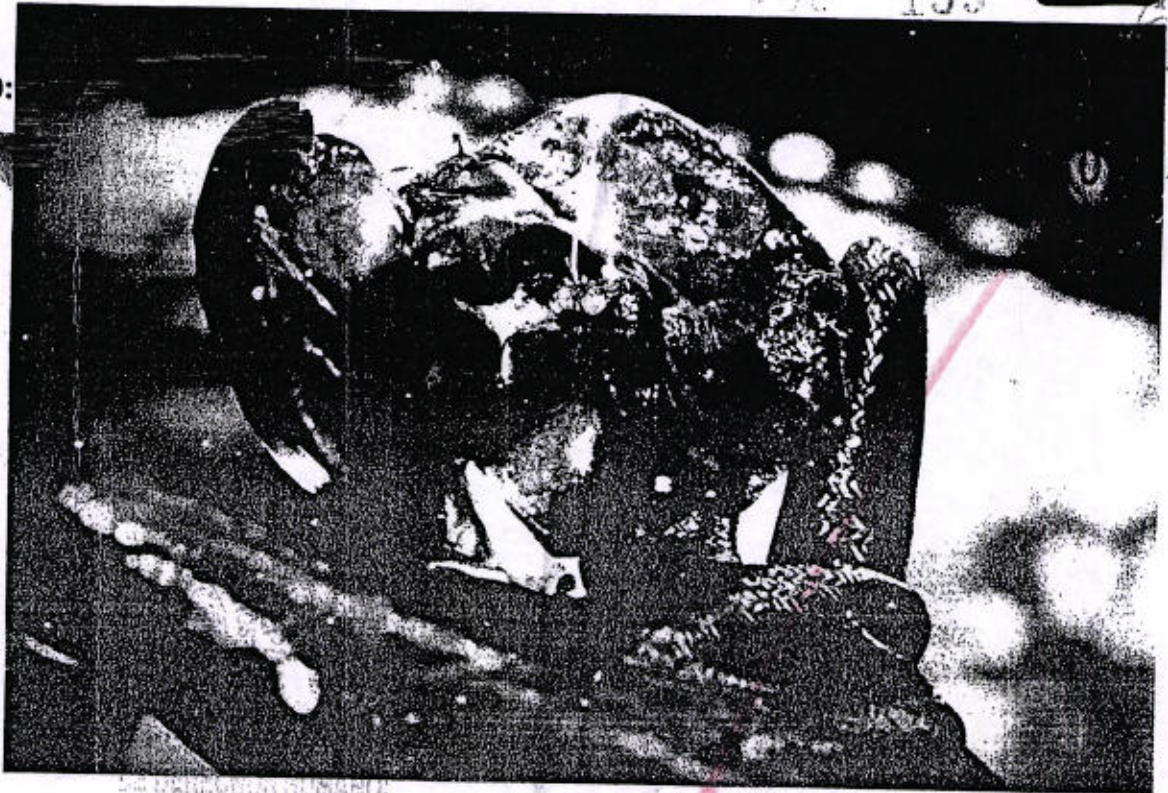FOTO 16



En esta fotografía se aprecia el interior de la cavidad torácica y no se aparecían huellas de lesiones dentro de esta, así también se observa la cavidad abdominal, en donde se observa la superficie del hígado, y no se observan huellas de lesiones sobre este.

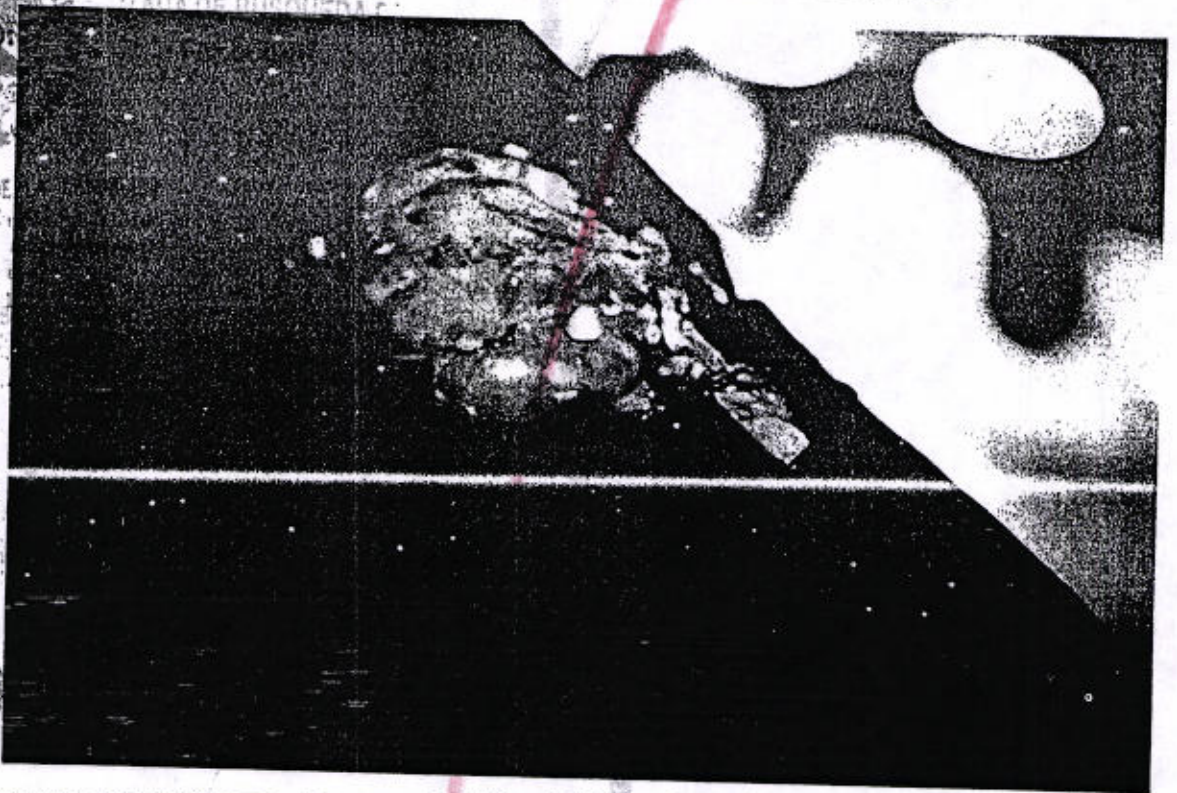
DE LA REPÚBLICA
MEDICINOS
DERECHOS HUMANOS
Y SERVICIOS A LA
DAD.
A DE BÚSQUEDA Y
APAREC...

FOTO 19:



En esta fotografía se observa el hígado y vesícula biliar con características macroscópicas dentro de lo normal, sin evidencias de lesiones sobre estas.

FOTO 20:



En esta fotografía se observa el riñón del lado derecho con características macroscópicas dentro de lo normal y sin evidencias de lesiones.

DE LA REPÚBLICA
 EDUCACIÓN
 DERECHOS HUMANOS
 Y SERVICIOS A LA
 CIUDADADANÍA
 DE BÚSQUEDA DE
 PRECISIÓN

155

407

471

158

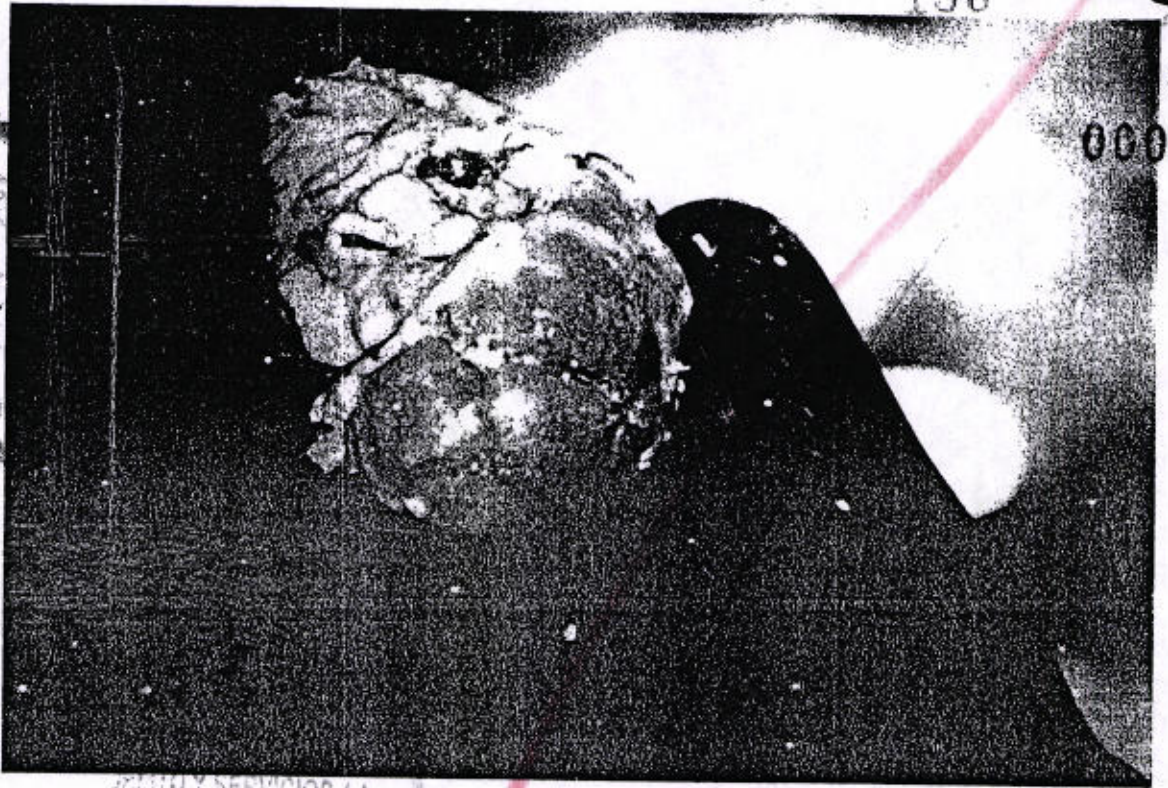


408

000472

FOTO 21:

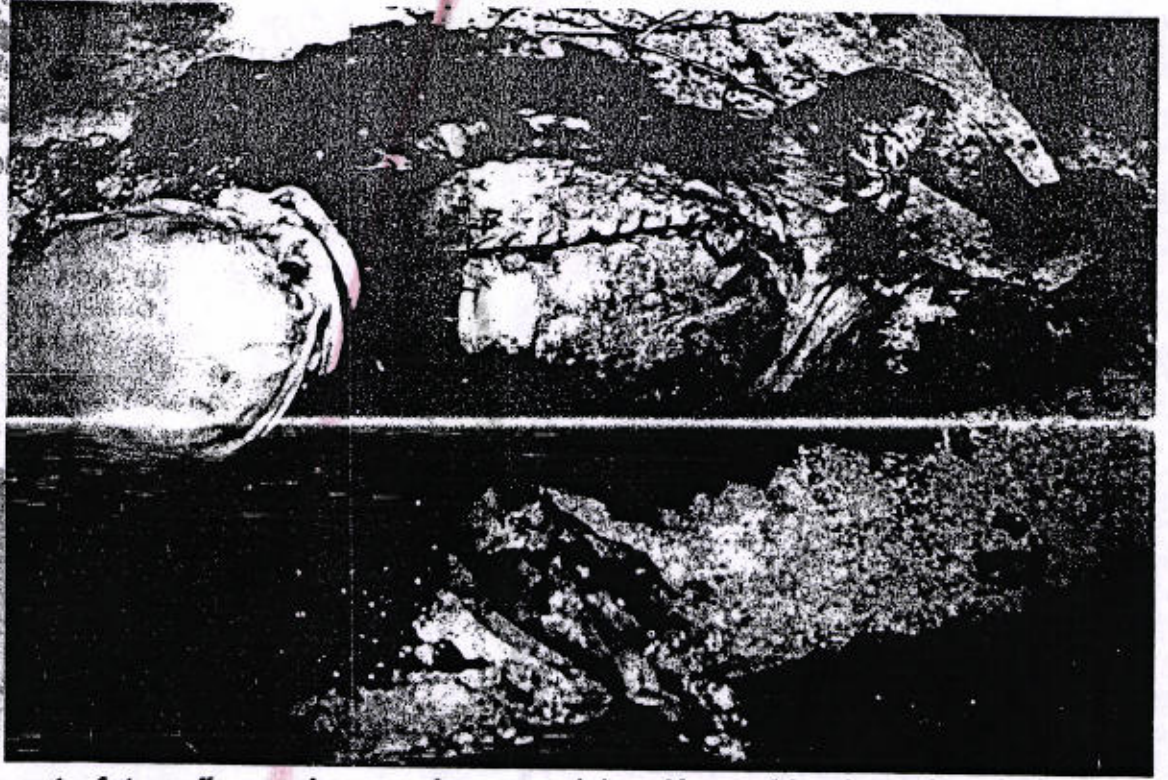
GENERAL DE JEFES
 DE LOS SERVICIOS
 DE LA SECCION DE
 MEDICINA
 FORENSE



En esta fotografia se observa el riñón del lado izquierdo y la glándula suprarrenal con características macroscópicas dentro de lo normal, sin evidencias de lesiones sobre estas.

FOTO 22:

DE LA REPUBLICA
 ESPECIALIZADA EN
 INVESTIGACIONES
 FORENSES



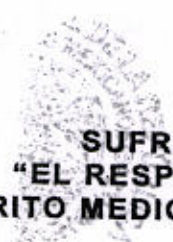En esta fotografia se observa el cuerpo del recién nacido al termino de la Autopsia de Ley.

DE LA REPUBLICA
 DE LOS SERVICIOS A LA
 JUSTICIA
 DE LA SECCION DE
 MEDICINA FORENSE
 DE BÚSQUEDA DE
 PERSONAS DESAPARECIDAS



409

000473



SUFRAGIO EFECTIVO, NO REELECCION.
"EL RESPETO AL DERECHO AJENO ES LA PAZ "
EL PERITO MEDIOC LEGISTA DE LA PROCURADURIA GRAL. DE JUSTICIA DEL EDO.

SECCION
DERECHOS HUMANOS

DERECHOS HUMANOS
Y SERVICIOS A LA
CIUDAD.

DE BÚSQUEDA DE
PARECIDAS



ESTADOS UNIDOS MEXICANOS
SECRETARÍA DE LA REPÚBLICA
SECRETARÍA DE JUSTICIA Y FERIA
SECRETARÍA DE INVESTIGACIONES Y FERIA
SECRETARÍA DE SEGURIDAD PÚBLICA



SECRETARÍA DE LA REPÚBLICA
SECRETARÍA DE JUSTICIA Y FERIA
SECRETARÍA DE INVESTIGACIONES Y FERIA
SECRETARÍA DE SEGURIDAD PÚBLICA

SECRETARÍA DE LA REPÚBLICA
SECRETARÍA DE JUSTICIA Y FERIA
SECRETARÍA DE INVESTIGACIONES Y FERIA
SECRETARÍA DE SEGURIDAD PÚBLICA

ESTADOS UNIDOS MEXICANOS
SECRETARÍA DE LA REPÚBLICA
SECRETARÍA DE JUSTICIA Y FERIA
SECRETARÍA DE INVESTIGACIONES Y FERIA
SECRETARÍA DE SEGURIDAD PÚBLICA



158 410
000474

2007, Año de la Reforma del Estado

DEPENDENCIA: Procuraduría General de Justicia del Estado.
SECCIÓN: Visitaduría General.
NUMERO: S/N..
AV. PRV: 511(H.C.)/2006 ó 4163(S.C.)/2006 ó PGR/OAX/OAX/IV/108/2006

26 MAYO 2007

C-128
RECCIÓN DE
DERECHOS HUMANOS

13-28

[Handwritten signature]

ASUNTO: REQUERIMIENTO.

San Antonio de la Cal, Centro, Oaxaca a 19 de abril del año 2007.

[Redacted]

PROCURADURÍA GENERAL DE JUSTICIA DEL ESTADO.
PRESENTE:

En cumplimiento a lo ordenado en mi acuerdo de esta fecha, dictado dentro de la averiguación previa de número al rubro indicado y con fundamento en los artículos 21 de la Constitución General de la República y 104, fracción I de la Ley Orgánica de la Procuraduría General de Justicia del Estado, por medio del presente requiero a Usted para que dentro del término de **SETENTA Y DOS HORAS**, contadas a partir de la recepción del presente, remita a esta Representación Social el Protocolo y resultado de la autopsia que practicó el día veintinueve de mayo del año dos mil seis al cadáver del menor [Redacted]

Apercibiéndolo que en caso de no dar el debido cumplimiento, se le impondrá como medio de apremio una multa por la cantidad de **DOS MIL PESOS 00/100 Moneda Nacional**; lo anterior, toda vez que dicho resultado ya le fue solicitado mediante oficio número 284/2006, de fecha diecinueve de julio del año dos mil seis y a pesar del tiempo transcurrido hasta la fecha no se ha tenido respuesta alguna de su parte, lo que ha traído como consecuencia el retraso en la integración de la indagatoria en comento

ATENTAMENTE.

**SUFRAGIO EFECTIVO. NO REELECCIÓN.
"EL RESPETO AL DERECHO AJENO ES LA PAZ"
EL AGENTE DEL MINISTERIO PÚBLICO DE LA MESA VI
DE RESPONSABILIDAD OFICIAL, MÉDICA Y TÉCNICA
ASCRITO A LA VISITADURÍA GENERAL**

[Redacted signature area]



DE LA REPÚBLICA
DERECHOS HUMANOS
Y SERVICIOS A LA
COMUNIDAD
DE BUSQUEDA DE
PARÉCIDAS

FE P605-731

372