

393
166
178

11. DECLARACION MINISTERIAL del C. [REDACTED], en fecha 25 de abril de 2008, a las 22:00 horas.

12. DECLARACION MINISTERIAL del C. [REDACTED] en fecha 26 de abril de 2008, a las 01:00 horas.

13. RECETA MEDICA emitida por el médico cirujano Carlos [REDACTED] de fecha 26 de abril de 2008, a las 11:35 horas, a nombre del paciente [REDACTED] de 42 años de edad, que presenta signos vitales de TA 120/80, FC 82x y SPO2 92%, y a quien se le prescribe **Snergix** Cápsulas, una cápsula cada 8 horas hasta terminar, y **Bayro** Gel Aplicar en la zona de la nuca, tres veces al día por 5 días.

14. DICTAMEN DE INTEGRIDAD FÍSICA emitido por el M. F. J. [REDACTED] en fecha 28 de abril de 2008, a las 13:30 horas, que a la letra dice:
"...tuye a la vista en el interior de esta Unidad, a DOS individuos del sexo MASCULINO...
[REDACTED] y ser de 42 años, estado civil unión libre, escolaridad 2° Año de

Preparatoria, ocupación Policía Ministerial...

REFIERE, QUE HACE APROXIMADAMENTE 05 AÑOS, PRESENTO DOLOR RETROESTERNAL Y ADORMECIMIENTO DE BRAZO IZQUIERDO, ACUDIENDO A FACULTATIVO, EL CUAL PRACTICÓ ELECTROCARDIOGRAMA EN REPOSO, NO ENCONTRÁNDOLE PATOLOGÍA ALGUNA, DESAPAREIENDO DICHO DOLOR EN 02 DÍAS, NO VOLVIENDO A PRESENTAR DICHA SINTOMATOLOGÍA. ACTUALMENTE "NO" PRESENTA NINGUNA PATOLOGIA. TA-130/80.

PRESENTA: 1.- MÚLTIPLES EQUIMOSIS, DE COLOR ROJO, DE FORMA IRREGULAR, LIGERAMENTE DOLOROSA A LA PALPACIÓN, NO DESAPARECE A LA DIGITO PRESION, PUNTIFORMES, SIENDO LA MAYOR DE 10 POR 01 MILÍMETROS Y LA MENOR DE 01 MILÍMETRO DE DIÁMETRO. DISTRIBUIDOS SOBRE TERCIO DISTAL DE CARA ANTERIOR DE BRAZO Y TERCIO DISTAL DE CARA ANTERIOR DE BRAZO DERECHO, 2.- UNA EQUIMOSIS, DE COLOR ROJO, DE FORMA LINEAL, NO DESAPARECE A LA DIGITO PRESION, LIGERAMENTE DOLOROSA A LA PALPACIÓN PUNTIFORME, DE 07 POR 01 MILIMETROS SOBRE TERCIO DISTAL DE CARA ANTERIOR DE ANTEBRAZO DERECHO, 3.- CUATRO EQUIMOSIS, DE COLOR ROJO, DE FORMA LINEAL Y OVAL, LIGERAMENTE DOLOROSA A LA PALPACIÓN, NO DESAPARECEN A LA DIGITO PRESION, PUNTIFORMES, SIENDO; LA PRIMERA DE 60 POR 04 MILÍMETROS, LA SEGUNDA DE 14 POR 02 MILIMETROS, LA TERCERA DE 07 POR 02 MILIMETROS Y LA CUARTA DE 05 POR 02 MILIMETROS, SOBRE TERCIO PROXIMAL DE CARA ANTEROINTERNA DE BRAZO IZQUIERDO, 4.- UNA EQUIMOSIS, DE COLOR ROJO OSCURO, DE FORMA LINEAL, NO DESAPARECEN A LA DIGITO PRESION, LIGERAMENTE DOLOROSAS A LA PALPACIÓN, PUNTIFORME, DE 07 POR 02 MILIMETROS, SOBRE HIPOCONDRIO IZQUIERDO, 5.- DOS EQUIMOSIS, DE COLOR ROJO, DE FORMA IRREGULAR, NO DESAPARECEN A LA DIGITO PRESION, LIGERAMENTE DOLOROSAS A LA PALPACIÓN, PUNTIFORMES, SIENDO; LA PRIMERA DE 20 POR 05 MILIMETROS, SOBRE CARA EXTERNA DE HIPOCONDRIO IZQUIERDO, 6.- UNA EQUIMOSIS, DE COLOR ROJO, DE FORMA LINEAL, NO DESAPARECE A LA DIGITO PRESION, LIGERAMENTE DOLOROSA A LA PALPACION, PUNTIFORME, DE 14 POR 03 MILIMETROS, SOBRE LA LINEA MEDIA POSTERIOR DE LA REGIÓN AXILAR DERECHA, 7.- UNA EQUIMOSIS, DE COLOR ROJO OSCURO, DE FORMA IRREGULAR, NO DESAPARECE A LA

REVISION: 1
[Signature]

Ref.: IT-MF-01

[Signature]

FO-MF-08

FECHAS PREVIAS
SERVICIO
DE SUBSISTEMAS DE
INFORMÁTICA

334
467
179

DIGITO PRESION, LIGERAMENTE DOLOROSA A LA PALPACIÓN, PUNTIFORME, DE 05 POR 02 MILIMETROS, SOBRE TERCIO MEDIO DE LA REGIÓN SUPRACLAVICULAR DERECHO, 8.- DOS EQUIMOSIS, DE COLOR ROJO OSCURO, DE FORMA IRREGULAR, LIGERAMENTE DOLOROSAS A LA PALPACIÓN, NO DESAPARECEN A LA DIGITO PRESION, SIENDO; LA MAYOR DE 50 POR 14 MILIMETROS Y LA MENOR DE 25 POR 02 MILIMETROS, DISTRIBUIDAS SOBRE TERCIO SUPERIOR DE CARA POSTERIOR DE TORAX DERECHO, 09.- UNA EQUIMOSIS, DE COLOR ROJO OSCURO, DE FORMA LINEAL, NO DESAPARECEN A LA DIGITO PRESION, LIGERAMENTE DOLOROSA A LA PALPACIÓN, PUNTIFORME, DE 15 POR 10 MILIMETROS, SOBRE CRESTA ILIACA POSTERIOR IZQUIERDA, 10.- UNA EQUIMOSIS, DE COLOR ROJO OSCURO, DE FORMA IRREGULAR, NO DESAPARECE A LA DIGITO PRESION, LIGERAMENTE DOLOROSA A LA PALPACION, DE 27 POR 14 MILIMETROS, SOBRE TERCIO MEDIO DE CARA ANTERIOR DE PIERNA DERECHA.

AGREGA; PRESENTAR DOLOR A LA MOVILIZACION DE LAS REGIONES; CERVICAL POSTERIOR, CARA EXTERNAS DE PARRILLA COSTAL. A LA EXPLORACIÓN ARMADA CON OTOSCOPIO SE APRECIA EN CONDUCTO AUDITIVO DERECHO TAPÓN DE CERUMEN Y EN EL IZQUIERDO NO SE OBSERVA PATOLOGIA ALGUNA, TRATAMIENTO; DOLAC TABLETAS 10 MGS. 01 CADA 08 HORAS, VO. CELEBREX CÁPSULAS 200 MGS. 01 CADA 12 HORAS, VO. BAYRO CREMA, CADA 8 HORAS.

DE SU PROPIA VOZ, REFIERE; QUE LAS LESIONES DESCRITAS CON LOS NUMERALES (1, 2, 3, 4, 5, 6, 7, 8, 9 Y 10) LE FUERON PRACTICADAS EL DÍA 25 DE ABRIL DEL PRESENTE AÑO, APROXIMADAMENTE A LAS 10:30 HORAS. y ser de 52 años de edad, estado civil casado, escolaridad 5.º Año de Secundaria, ocupación Subdirector operativo...

PRESENTA: 1.- UNA EQUIMOSIS, DE COLOR ROJO OSCURO, DE FORMA IRREGULAR, NO DESAPARECE A LA DIGITO PRESION, LIGERAMENTE DOLOROSA A LA PALPACIÓN, DE 45 POR 30 MILIMETROS, SOBRE TERCIO MEDIO DE LA REGIÓN PARA CERVICAL POSTERIOR IZQUIERDA, 2.- UNA EQUIMOSIS, DE COLOR ROJO, DE FORMA LINEAL, NO DESAPARECE A LA DIGITO PRESION, LIGERAMENTE DOLOROSA A LA PALPACIÓN, PUNTIFORME DE 32 POR 01 MILIMETROS, SOBRE TERCIO MEDIO DE CARA ANTERIOR DE BRAZO IZQUIERDO, 3.- TRES COSTRAS HEMÁTICAS DE COLOR NEGRO, DE FORMA LINEAL, DURAS, SECAS, EN PERIODO DE DESPRENDIMIENTO, PUNTIFORMES, SIENDO; LA MAYOR DE 04 POR 02 MILIMETROS Y LA MENOR DE 02 MILIMETROS DE DIAMETRO, SOBRE CUADRANTE INFEROEXTERNO DE GLUTEO DERECHO (NO RECIENTES).

A LA EXPLORACIÓN ARMADA CON OTOSCOPIO "NO" SE APRECIA PATOLOGIA TRAUMATICA EN AMBOS CONDUCTOS AUDITIVOS. DE SU PROPIA VOZ, REFIERE; QUE LAS LESIONES DESCRITAS CON LOS NUMERALES (1 Y 2) LE FUERON PRACTICADAS EL DÍA 25 DE ABRIL DEL PRESENTE AÑO, APROXIMADAMENTE A LAS 10:30 HORAS.

Al Interrogatorio Dirigido; con lenguaje coherente y congruente, cooperadores, bien orientados globalmente en las tres esferas. A la Exploración física; conscientes, ambulatorios, en actitud libremente escogida, aparentemente íntegros y bien conformados, con patrón de marcha normal, sin facies característica, con buena coloración de tegumentos, aliento sui generis, no signos de intoxicación aguda, REFIRIENDO ESTAR DE ACUERDO SE LES PRACTIQUE LA EXPLORACIÓN FÍSICA POR USTED ORDENADA Y "NO" PADECER ENFERMEDAD ALGUNA.

CONCLUSIONES PRIMERA.- EL C. [REDACTED] "SI" PRESENTA HUELLAS DE "LESIONES TRAUMÁTICAS RECIENTES" AL EXTERIOR, LAS DESCRITAS CON LOS NUMERALES (1, 2,

REVISION: 1. [Signature] Ref.: IT-MF-01 [Signature] FO-MF-08

REVISADO
ID. [REDACTED]
ID. [REDACTED]
PARTICIONADO

235
f68
180

3, 4, 5, 6, 7, 8, 9 Y 10) CURSAN CON APROXIMADAMENTE 51 HORAS DE EVOLUCION, AL MOMENTO DE SU EXPLORACIÓN FÍSICA. LESIONES QUE POR SU NATURALEZA "NO" PONEN EN PELIGRO LA VIDA Y TARDAN EN SANAR MENOS DE QUINCE DÍAS.

SEGUNDA.- EL [REDACTED] "SI" PRESENTA HUELLAS DE "LESIONES TRAUMÁTICAS AL EXTERIOR, LAS DESCRITAS CON LOS NUMERALES (1 Y 2) CURSAN CON APROXIMADAMENTE 51 HORAS DE EVOLUCION, AL MOMENTO DE SU EXPLORACIÓN FÍSICA. LESIONES QUE POR SU NATURALEZA "NO" PONEN EN PELIGRO LA VIDA Y TARDAN EN SANAR MENOS DE QUINCE DÍAS..."

15. INFORME emitido por el Lic. [REDACTED] Público de la Federación, adscrito a la Subprocuraduría de Investigación Especializada en Delincuencia Organizada en fecha 03 de septiembre de 2008, que a la letra dice:

"...La Representación Social de la Federación solicitó el cumplimiento de la orden ministerial contra del comandante de la FPAR, [REDACTED]

Por lo que, alrededor de las 16:00 horas del 25 de abril de 2008, elementos de la Policía Federal Preventiva, en cumplimiento de la orden ministerial, localizaron y presentaron al Comandante de la Policía Ministerial del grupo Fuerza Policial de Alto Rendimiento (FPAR), del Estado de Oaxaca, Pedro Hernández Hernández y al Agente de la misma corporación [REDACTED] quienes a su llegada a las instalaciones de esta Subprocuraduría de Investigación Especializada en Delincuencia Organizada fueron debidamente certificados por perito médico forense adscrito a la Institución.

A las 17:50 horas del día 25 de abril de 2008, des del [REDACTED] decretó la legal retención [REDACTED]

A las 19:00 horas de ese mismo día 25 de abril, [REDACTED] compañía de Defensor Público Federal... manifestando que por lo que hace a los enrojecimientos y pequeños raspones que se percibían a simple vista, éstos le fueron causados al momento de su detención, no desea formular denuncia ni querrela alguna por ello, y agregando al final de su comparecencia que en todo momento se le respetaron sus derechos humanos así como su integridad y derechos...

A las 22:00 horas de ese mismo día, nuevamente fueron certificados médicamente ambos inculcados, por peritos de la Dirección General de Coordinación de Servicios Periciales de PGR, elaborando para ello el respectivo dictamen, cuya conclusión refiere que "dichas lesiones fueron ocasionadas al momento de su detención, según afirman".

Posteriormente, a las 22:00 horas de esa data, compareció en compañía del Defensor Público [REDACTED] en la misma actuación fue interrogado por la Representación Social de la Federación en relación al trato recibido en las instalaciones de la SIEDO, contestando que había sido "bueno, correcto a mis derechos sin ser violentado para declarar... no cuento con lesión alguna..."

... siendo las 12:00 horas de ese día, se acordó la libertad de ambos inculcados con reservas de ley a efecto de que pudiesen ser trasladados al Centro de Investigaciones Federales (CIF), con la revisión médica correspondiente por perito médico forense adscrito a la SIEDO, a efecto de certificar nuevamente la integridad física de los inculcados; acto seguido fueron trasladados al inmueble que ocupa el Centro de Investigaciones Federales, donde cumplimentaron la medida cautelar de arraigo..."

REVISION: 1

Ref.: IT-MF-01

FO-MF-08

REGISTRADOS
SERVIDOS A LA

EN BÚSQUEDA DE
RECIBIDAS



10
 336
 169
 181

16. CONSTANCIA MINISTERIAL de fecha 29 de abril de 2008, a las 11:30 horas, por [redacted] Agente del Ministerio Público de la Federación, que señala textualmente:
 "...siendo las trece horas con cincuenta y cuatro minutos del día en que se actúa... me constituí en [redacted]

[redacted] ambos adscritos a la Dirección General de Promoción de la Cultura en Derechos Humanos, Atención a Quejas e Inspección en el inmueble... que ocupa el Centro de Investigaciones Federales, a fin de estar presente en la entrevista y revisión médica del arraigado [redacted] que realizan los licenciados [redacted]

[redacted] Visitadores Adjuntos de la Comisión Nacional de los Derechos Humanos... se da fe de tener a la vista a quien dijo llamarse [redacted] Acto seguido la doctora [redacted] Medina cuestiono al ahora arraigado si es su deseo que se le practique revisión médica a lo que contesto que si, por lo que la profesionista en cita procede a practicar el examen medico de integridad física habiendo cooperado de manera correcta el explorado, concluyendo que en este momento no presenta huellas externas de lesiones traumáticas recientes ni visibles al exterior, sin que hubiera violación a la normatividad a los Derechos Humanos..."

17. CONSTANCIA MINISTERIAL de fecha 29 de abril de 2008, a las 11:30 horas, por [redacted] Agente del Ministerio Público de la Federación, que señala textualmente:
 "...siendo las once horas con cincuenta minutos del día en que se actúa... me constituí en compañía del licenciado José Ignacio Morales Vázquez... y la Doctora Ma. Guadalupe Cruz Salinas... ambos adscritos a la Dirección General de Promoción de la Cultura en Derechos Humanos, Atención a Quejas e Inspección, en el inmueble... que ocupa el Centro de Investigaciones Federales, a fin de estar presente en la entrevista y revisión médica del arraigado Pedro Hernández Hernández, que realizan los licenciados [redacted]

[redacted] Visitadores Adjuntos de la Comisión Nacional de los Derechos Humanos... se da fe de tener a la vista a quien dijo llamarse [redacted] Acto seguido la doctora [redacted] cuestiono al ahora arraigado si es su deseo que se le practique revisión médica a lo que contesto que si, por lo que la profesionista en cita procede a practicar el examen medico de integridad física habiendo cooperado de manera correcta el explorado, concluyendo que en este momento no presenta huellas externas de lesiones traumáticas recientes ni visibles al exterior, sin que hubiera violación a la normatividad a los Derechos Humanos..."

[redacted] Visitadores Adjuntos de la Comisión Nacional de los Derechos Humanos... se da fe de tener a la vista a quien dijo llamarse [redacted] Acto seguido la doctora [redacted] cuestiono al ahora arraigado si es su deseo que se le practique revisión médica a lo que contesto que si, por lo que la profesionista en cita procede a practicar el examen medico de integridad física habiendo cooperado de manera correcta el explorado, concluyendo que en este momento no presenta huellas externas de lesiones traumáticas recientes ni visibles al exterior, sin que hubiera violación a la normatividad a los Derechos Humanos..."

CONSIDERACIONES TÉCNICAS

La traumatología forense, lesionología o medicina legal traumatológica, como parte integrante de la ciencia médico legal, tiene por objeto, preciso y determinado, el conocimiento de las lesiones internas o externas del cuerpo humano producidas por toda clase de agentes traumatizantes que actúan sobre él voluntaria o accidentalmente. De esta manera se buscará establecer entre otras cosas, el momento de ejecución o cronología de las lesiones, la naturaleza del instrumento u objeto que las produjeron, su mecanismo de acción o consecuencias mediatas e inmediatas derivadas de su producción.

REVISIÓN: 1- [Signature] Ref.: IT-MF-01 [Signature] FO-MF-08

REGISTRADO
 Y SERVICIOS A LA
 COMISIÓN NACIONAL DE
 LOS DERECHOS HUMANOS
 DE BÚSCUDA DE
 PARTIDAS

Para el caso que nos ocupa, es conveniente referir los siguientes conceptos.

CONTUSIONES. La literatura nacional e internacional relacionada con la medicina legal, señala que las **contusiones** son lesiones muy frecuentes en la práctica médico legal, producidas por la acción de cuerpos duros de superficie obtusa o roma, que actúan sobre el organismo por intermedio de una fuerza viva más o menos considerable, bajo los siguientes mecanismos de acción: *presión o percusión, fricción y/o tracción* (Vargas Alvarado). El elemento contundente debe reunir dos condiciones para tener idoneidad lesiva: ser de consistencia dura y con bordes romos o, si se quiere decir de otra manera, de solidez suficiente y con ausencia de filos, tales como los guantes de boxeo, toletes, martillos, culatas de armas, órganos naturales como manos, pies calzados, dientes, uñas, etc.

La Traumatología Forense divide a las **contusiones** en simples y complejas, dependiendo de los mecanismos implicados en su producción. Los mecanismos únicos producen, por lo general, variantes morfológicas simples, mientras que los mecanismos combinados generan las de mayor complejidad. Para el estudio médico legal de las **contusiones**, el estudio y la descripción de las lesiones resultantes debe hacerse de manera completa, detallada, metódica y ordenada, debiéndose describir el tipo de lesión, el tamaño, la forma, la ubicación, la coloración, los fenómenos agregados (por ejemplo, inflamación, costra y/o sangrado, etc.) a fin de poder determinar su mecánica de producción o *mecánica de lesiones*.

EQUIMOSIS. La **equimosis** es una contusión simple caracterizada por la ruptura de los vasos sanguíneos en el espesor del tejido celular subcutáneo, con hemorragia e infiltración ocasionada por la acción del agente traumático, a través de un mecanismo de presión, y con indemnidad de la epidermis. Es una lesión superficial, que al exterior se visualiza como una mancha en la piel sin hacer relieve.

Para la formación de una **equimosis** se requiere ruptura de venas y pequeñas arterias, circulación sanguínea, presión arterial o venosa adecuada, coagulación sanguínea y extravasación de glóbulos rojos y blancos. *Es una lesión vital por excelencia.* La importancia de su estudio médico legal es de gran relevancia, ya que **por medio de los cambios de coloración que presenta en razón de la transformación de la hemoglobina a medida que transcurren los días, se determina su tiempo de evolución.**

De acuerdo a la diversidad bibliográfica médico legal, comúnmente se tienen las siguientes coloraciones y su cronología respectiva:

- ❖ **ROJA**, el primer día.
- ❖ **NEGRA** o **VINOSA**, el segundo y tercer día, por el pigmento hemático o hemoglobina.
- ❖ **AZUL** o **VIOLACEA**, del cuarto al sexto día, por la hemosiderina.
- ❖ **VERDE**, del séptimo al duodécimo día, por la hematoidina.
- ❖ **AMARILLA**, del décimo segundo al vigésimo primero días, por la hematina.

REVISIÓN: 1



Ref.: IT-MF-01



FO-MF-08

BOGOTÁ
SERVICIOS
BÚSQUEDA DE
RECIBOS

La equimosis nos indica que ha habido una contusión, pero no la forma, ni el tamaño del instrumento contundente. En ocasiones se producen las figuras que en línea de probabilidad indican la naturaleza del instrumento u objeto productor.

HEMATOMAS. Admite para su definición las mismas consideraciones técnicas que las hechas para la equimosis, pero con algunas diferencias sustanciales. El **hematoma** hace relieve en la piel, ya que la pérdida hemática es de tal magnitud que excede la infiltración tisular y se colecciona en una cavidad neoformada. La equimosis es visible pero NO palpable, mientras que el **hematoma** reúne ambas condiciones. Para la formación de un hematoma, habitualmente, es necesario la ruptura de vasos de mayor calibre y la presencia de un tejido laxo. Por eso, la mayoría de los **hematomas** localizados superficialmente se observan en párpados, escroto, vulva, tejido subconjuntival y subaponeurótico epicraneano. Tienen un tiempo de resolución mayor que las equimosis sin dejar secuelas, de no mediar complicaciones. Puede suceder que se infecte, que la reabsorción sea incompleta y sufra, entonces, una encapsulación fibrótica con fenómenos de calcificación distrófica.

ESCORIACIONES. La **escoriación** es una de las formas lesivas más frecuente y superficial. Se caracteriza por el desprendimiento traumático de estratos cutáneos superficiales epidérmicos que alcanza áreas de la dermis papilar, por lo menos, aunque también reticular, y produce su denudación. La violencia es ejercida en forma tangencial sobre la piel por lo que el mecanismo de producción es la fricción.

Al existir daño vascular y edema tisular se produce la salida de líquidos a la superficie de la lesión. La exudación de fluidos y los fenómenos inflamatorios sobrevinientes evolucionarán a la formación de una costra, la cual puede ser principio solamente serosa, y luego serohemática. El proceso reparativo cicatrizal continúa, y la costra se deshidrata progresivamente, cayendo espontáneamente en 10 ó 15 días. La excoriación se resuelve sin secuelas. Los estigmas ungueales constituyen una variedad de excoriación.

LESIONES DE LUCHA, DEFENSA Y/O FORCEJEJO. En los hechos donde se producen lesiones y hasta la pérdida de la vida, con el estudio de ropas y superficies corporales de los participantes en la comisión de los mismos, se puede establecer criminalísticamente si existió o no previamente o durante su consumación, forcejeo, lucha o defensa.

Durante el **forcejeo** se pueden provocar desgarros, descoceduras, desabotonaduras y desorden violento de las ropas superiores, principalmente. Pueden ir acompañados de ligeras excoriaciones o estigmas ungueales, así como zonas equimóticas en brazos, antebrazos y muñecas por compresión o sujeción violenta. Los **signos de defensa** incluyen especialmente zonas equimóticas y excoriaciones de consideración sobre caras posteroexternas de antebrazos y muñecas, así como sobre el dorso y palma de las manos.

REVISION 

Ref.: IT-MF-01



FO-MF-08

DEPARTAMENTO DE INVESTIGACIONES FORENSES
SECRETARIA DE JUSTICIA FEDERAL
ESTADO DE MEXICO



399
172
184

ANÁLISIS MÉDICO LEGAL

Luego de haber analizado las diversas constancias ministeriales que corren agregadas en la Averiguación previa proporcionada para estudio, para la debida intervención pericial de las suscritas, se toman en cuenta los oficios de Puesta a Disposición por parte de elementos de la Policía Federal, las Declaraciones Ministeriales de los CC [redacted] y [redacted] cuatro dictámenes médicos realizados y emitidos los días 25 y 28 de abril de 2008, por parte de peritos médicos de la Procuraduría General de la República.

Con relación a los oficios de Puesta a Disposición, de fecha 25 de abril de 2008, sólo se señala haber dado cumplimiento a la orden de localización y presentación ante la Representación Social de la Federación de las personas de nombres [redacted] sin especificarse de manera más explícita la manera como se llevó a cabo la detención.

De igual manera, las Declaraciones Ministeriales de los CC. [redacted] siendo éstas un antecedente importante para tomar en cuenta en la elaboración de la mecánica de lesiones solicitada, carecen de elementos periciales médico legales para corroborar y/o correlacionar las lesiones que en su momento, de acuerdo a los dictámenes médicos emitidos, presentaron dichos detenidos. Lo anterior, en virtud de que no se realiza ningún señalamiento respecto a su detención por elementos de la Policía Federal.

Por lo expuesto en los tres párrafos previos, la mecánica de lesiones solicitada versará sobre los cuatro dictámenes médico legales emitidos y considerados en el apartado de antecedentes. Dichos documentos describen **contusiones simples (equimosis, escoriaciones y hematomas)** en diferentes partes del cuerpo de las personas detenidas, que corresponden a lesiones ocasionadas por la acción de cuerpos, objetos o instrumentos duros (sólidos), de superficie roma, y que actúan sobre el organismo por intermedio de una fuerza viva más o menos considerable, bajo los siguientes mecanismos de acción: **presión**, para el caso de las equimosis y los hematomas, y **fricción**, por lo que hace a las costras hemáticas secas.

Procediendo a analizar, comparar y ubicar anatómicamente las lesiones descritas en cada uno de los dictámenes médicos emitidos, se tiene lo siguiente.

Se realizaron 3 dictámenes médicos de integridad física con fecha 25 de abril de 2008; el **primero (DICTAMEN MEDICO 1)**, con Folio 30986, a las 17:40 horas, por parte de Maritza Barrantes Beltrán y Alberto Eugenio Lugo Pérez, Peritos Médicos Oficiales de la Dirección General de Coordinación de Servicios Periciales, de la Procuraduría General de la República; el **segundo (DICTAMEN MEDICO 2)**, a las 17:40 horas, por parte del M. F. [redacted] galeno adscrito a la Subprocuraduría de Investigación Especializada en Delincuencia Organizada de la misma Procuraduría, y el **tercero**

REVISION: 1

Ref.: IT-MF-01

FO-MF-08

RECEPCIÓN DE
Y SERVICIOS A LA
DE BÚSQUEDA DE
PARCIDAS

400
 473
 185

(DICTAMEN MEDICO 3), con Folio 31093, realizado a las 22:00 horas, por los Peritos Médicos Oficiales de la Dirección General de Coordinación de Servicios Periciales de la Procuraduría General de la República,

El cuarto dictamen médico de integridad física fue emitido a las 13:30 horas del día 28 de abril de 2008, por parte del M. F. J. Subprocuraduría de Investigación Especializada en Delincuencia Organizada de la Procuraduría General de la República (DICTAMEN MEDICO 4).

Para el caso del C. se describieron las siguientes lesiones:

DICTAMEN 1	
LESION	COMENTARIO
<i>tres costras hemáticas secas, de cero punto cinco centímetros la mayor y la menor de cero punto tres centímetros, localizadas en cara posterior externa tercio proximal del muslo derecho</i>	Corresponden al tipo de contusión simple denominado escoriación, la cual es producida por un objeto romo a través de un mecanismo de fricción. Tienen una evolución de más de 96 horas. Por lo tanto no se relacionan con los hechos.

DICTAMEN 2	
UN HEMATOMA, DE COLOR ROJO, DE FORMA IRREGULAR, NO DESAPARECE A LA DIGITO PRESION, DOLOROSO A LA PALPACION, ESCASO EDEMA, NO CREPITANTE, DE 30 POR 23 MILIMETROS, SOBRE TERCIO POSTERIOR DE LA REGION PARIETAL DERECHA.	Se trata de una contusión simple producida por un objeto romo como la mano empuñada o un punta-pie, a través de un mecanismo de presión. Por su tipo, magnitud y características, tiene una evolución de alrededor de 24 horas, por lo tanto si se relaciona con el momento de la detención.
UNA EQUIMOSIS DE COLOR ROJO, DE FORMA IRREGULAR, NO DESAPARECE A LA DIGITOPRESION, DOLOROSA A LA PALPACION, DE 30 POR 30 MILIMETROS, SOBRE TERCIO MEDIO DE LA REGION CERVICAL POSTERIOR.	Se trata de una contusión simple producida por un objeto romo, como los dedos de las manos, durante las maniobras de detención (sujeción) y sometimiento, a través de un mecanismo de presión. Por su tipo, magnitud y características, tiene una evolución de alrededor de 24 horas, por lo tanto si se relaciona con el momento de la detención.
UNA EQUIMOSIS DE COLOR ROJO, DE FORMA LINEAL, NO DESAPARECE A LA DIGITOPRESION, LIGERAMENTE DOLOROSA A LA PALPACION, DE 32 POR 01 MILIMETROS, SOBRE TERCIO MEDIO DE CARA ANTERIOR DE BRAZO IZQUIERDO.	Se trata de una contusión simple producida por un objeto romo durante las maniobras de detención (sujeción) y sometimiento, a través de un mecanismo de presión. Por su tipo, magnitud y características, tiene una evolución de alrededor de 24 horas, por lo tanto si se relaciona con el momento de la detención. ES IDENTICA A LA REFERIDA EN EL DICTAMEN 4 CON EL NUMERAL 2.
TRES COSTRAS HEMATICAS DE COLOR NEGRO, DE FORMA LINEAL, DURAS, SECAS, EN PERIODO DE DESPRENDIMIENTO, PUNTIFORMES, SIENDO LA MAYOR DE 04 POR 02 MILIMETROS Y LA MENOR DE 02 MILIMETROS DE DIAMETRO, SOBRE CUADRANTE INFEROEXTERNO DE GLUTEO DERECHO (NO RECIENTES).	Corresponden al tipo de contusión simple denominado escoriación, la cual es producida por un objeto romo a través de un mecanismo de fricción. Tienen una evolución de más de 96 horas. Por lo tanto no se relacionan con los hechos.

DICTAMEN 3	
presenta un hematoma subgaleal en un área de cinco por cinco centímetros a nivel de la sutura coronal	Se trata de una contusión simple producida por un objeto romo como la mano empuñada o una patada, a través de un mecanismo de presión. Por su tipo, magnitud y características, tiene una evolución de alrededor de 24 horas, por lo tanto si se relaciona con el momento de la detención.
eritema de tres punto cinco por tres centímetros en	Corresponde a un aumento en la vascularidad de la región que se

REVISION: 1

[Handwritten signature]

Ref.: IT-MF-01

[Handwritten signature]

FO-MF-08

RECHOS HUMANOS
 Y SERVICIOS A LA
 AD.
 DE BÚSC
 PARECIDO

PGR

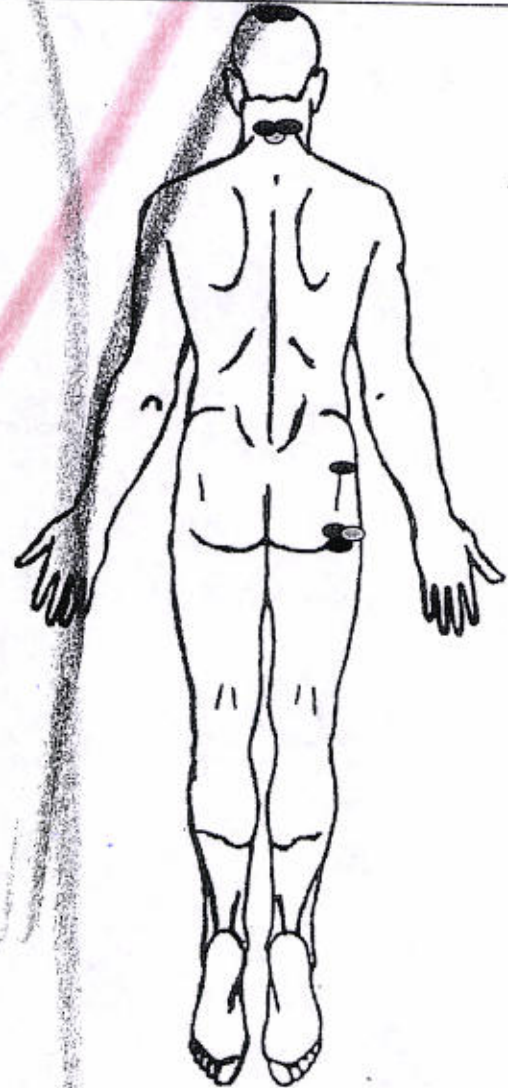
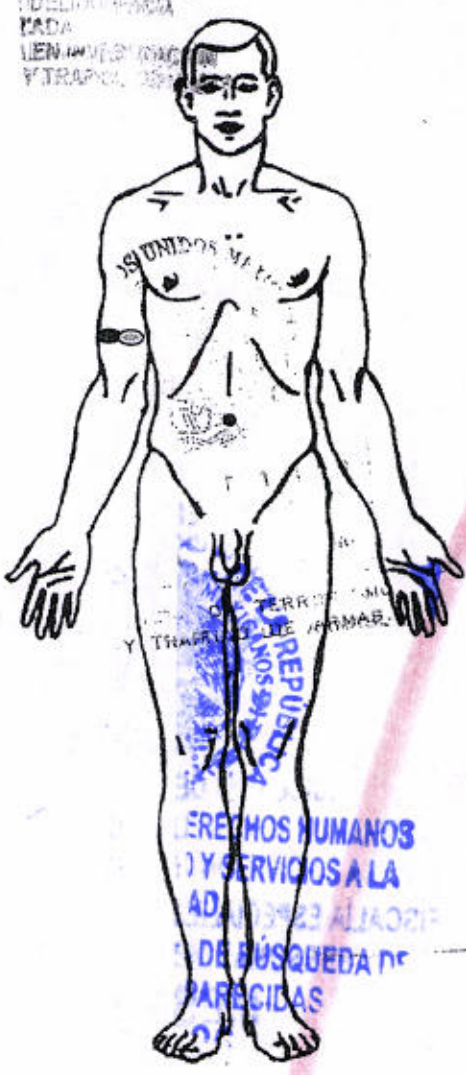


PROCURADURIA
GENERAL DE
LA REPUBLICA

45

401
174
186

cara posterior de cuello a la izquierda de la línea media.	aprecia como una coloración rojiza al exterior, como consecuencia de encontrarse apoyada en un punto fijo sin ruptura de vasos sanguíneos. Desaparece a los pocos minutos de que se produce y no deja evidencia. Por su tipo, magnitud y características, no se relaciona con el momento de la detención.
tres costras en fase de descamación de forma irregular, a nivel de cuadrante superoexterno de glúteo derecho	Corresponden al tipo de contusión simple denominada escoriación, la cual es producida por un objeto romo a través de un mecanismo de fricción. Tienen una evolución de más de 96 horas. Por lo tanto no se relacionan con los hechos.



● DICTAMEN 1 ● DICTAMEN 2 ● DICTAMEN 3 ● DICTAMEN 4

REVISION: 1

[Handwritten signature]

Ref.: IT-MF-01

[Handwritten signature]

FO-MF-08

REGIOS HUMANAS
Y SERVICIOS A
D.
DE BÚSQUEDA DE
PARECIDAS

16
 402
 175
 187

Con relación al C. [REDACTED] se señalaron las siguientes lesiones.

DICTAMEN 1

<p><u>equimosis de color vinoso</u> de cinco por tres centímetros en la cara anterior tercio distal del brazo derecho</p>	<p>Se trata de una contusión simple producida por un objeto romo, como son los dedos de las manos, durante las maniobras de detención (sujeción) y sometimiento, a través de un mecanismo de presión. Por su tipo, magnitud y características, tiene una evolución de alrededor de 2 a 3 días, por lo tanto, podría relacionarse con el momento de la detención.</p>
<p><u>equimosis lineal vinoso</u> de dos centímetros de longitud en cara externa, tercio proximal del antebrazo derecho</p>	<p>Se trata de una contusión simple producida por un objeto romo, como son los dedos de las manos, durante las maniobras de detención (sujeción) y sometimiento, a través de un mecanismo de presión. Por su tipo, magnitud y características, tiene una evolución de alrededor de 2 a 3 días, por lo tanto, si se podría relacionar con el momento de la detención.</p>
<p><u>Equimosis rojiza</u> de veinte por tres centímetros localizada en cara lateral izquierda de tórax e hipocondrio izquierdo</p>	<p>Se trata de una contusión simple producida por un objeto romo como la mano empuñada o un punta-pie, a través de un mecanismo de presión. Por su tipo, magnitud y características, tiene una evolución de alrededor de 24 horas, por lo tanto si se relaciona con el momento de la detención.</p>
<p><u>Equimosis vinoso</u> de trece por cuatro centímetros localizada en región infra y supraclavicular derecha</p>	<p>Se trata de una contusión simple producida por un objeto romo como la mano empuñada o un punta-pie, a través de un mecanismo de presión. Por su tipo, magnitud y características, tiene una evolución de alrededor de 2 a 3 días, por lo tanto, si se podría relacionar con el momento de la detención.</p>
<p><u>escoriación</u> de uno por cero punto cinco centímetros localizada en cara anterior interna tercio medio del antebrazo derecho</p>	<p>Corresponde a una contusión simple producida por un objeto romo a través de un mecanismo de fricción durante las maniobras de sometimiento y sujeción. Por su tipo, magnitud y características, tiene una evolución de alrededor de 24 horas por lo que si se relaciona con el momento de la detención.</p>
<p>tres <u>equimosis violáceas</u> localizadas en la cara posterior de tórax de cuatro por un centímetros, de seis por uno punto cinco centímetros, y de seis por dos punto cinco centímetros respectivamente en región paravertebral derecha, interescapulovertebral derecha y escapular derecha, respectivamente</p>	<p>Se trata de una contusión simple producida por un objeto romo a través de un mecanismo de presión. Por su tipo, magnitud y características, tiene una evolución de alrededor de 4 a 6 días, por lo tanto, no se relacionan con el momento de la detención.</p>
<p><u>Equimosis rojiza</u> de cinco por uno punto cinco centímetros localizada en región paravertebral izquierda</p>	<p>Se trata de una contusión simple producida por un objeto romo como la mano empuñada o un punta-pie, a través de un mecanismo de presión. Por su tipo, magnitud y características, tiene una evolución de alrededor de 24 horas, por lo tanto, si se relaciona con el momento de la detención.</p>
<p>zona <u>equimótico escoriativa</u> de tres por un centímetros localizada en la región submentoniana derecha</p>	<p>Respecto a la zona escoriativa, se una contusión simple producida por un objeto romo a través de un mecanismo de fricción durante las maniobras de sometimiento y sujeción. Por su tipo, magnitud y características, tiene una evolución de alrededor de 24 horas por lo que si se relaciona con el momento de la detención. No existen elementos periciales para determinar respecto a la cronología de la equimosis.</p>
<p><u>Equimosis rojiza</u> de dos por dos centímetros localizada en región acromio clavicular izquierda</p>	<p>Se trata de una contusión simple producida por un objeto romo, como son los dedos de las manos, durante las maniobras de detención (sujeción) y sometimiento, a través de un mecanismo de presión. Por su tipo, magnitud y características, tiene una evolución de alrededor de 24</p>

REVISIÓN: 1

[Handwritten signature]

Ref.: IT-MF-01

[Handwritten signature]

FO-MF-08

DE LA
 DE LOS
 DE LA
 DE LA

CHOS RE... NOS...
 SERVICIOS...

BÚSQUEDA DE
 ECIDAS

PGR



PROCURADURIA
GENERAL DE
LA REPUBLICA

47
493
176
188

	horas, por lo tanto, si se relaciona con el momento de la detención.
dos equimosis rojizas lineales de dos y dos punto cinco centímetros de longitud respectivamente localizadas en región deltoidea derecha	Se trata de una contusión simple producida por un objeto romo, como son los dedos de las manos, durante las maniobras de detención (sujeción) y sometimiento, a través de un mecanismo de presión. Por su tipo, magnitud y características, tiene una evolución de alrededor de 24 horas, por lo tanto, si se relaciona con el momento de la detención.
Equimosis rojiza de cinco por uno punto cinco centímetros en cara anterior e interna tercio distal de la pierna derecha	Se trata de una contusión simple producida por un objeto romo durante las maniobras de detención y sometimiento, a través de un mecanismo de presión. Por su tipo, magnitud y características, tiene una evolución de alrededor de 24 horas, por lo tanto, si se relaciona con el momento de la detención.
Hiperemia del conducto auditivo derecho con dolor a la exploración armada del mismo	Corresponde a un aumento en la vascularidad de la región que se aprecia como una coloración rojiza.

DICTAMEN

UNA EQUIMOSIS, DE COLOR ROJO, DE FORMA LINEAL, LIGERAMENTE DOLOROSA A LA PALPACION, NO DESAPARECE A LA DIGITO PRESION, PUNTIIFORME, DE 25 POR 02 MILIMETROS SOBRE TERCIO PROXIMAL DE CARA ANTERIOR DE BRAZO DERECHO	Se trata de una contusión simple producida por un objeto romo, como son los dedos de las manos, durante las maniobras de detención (sujeción) y sometimiento, a través de un mecanismo de presión. Por su tipo, magnitud y características, tiene una evolución de alrededor de 24 horas, por lo tanto, si se relaciona con el momento de la detención.
UNA ZONA EQUIMOTICA, DE COLOR ROJO, DE FORMA IRREGULAR, LIGERAMENTE DOLOROSA A LA PALPACION, NO DESAPARECE A LA DIGITO PRESION, PUNTIIFORME, DE 40 POR 25 MILIMETROS SOBRE TERCIO DISTAL DE CARA ANTERIOR DE BRAZO DERECHO	Se trata de una contusión simple producida por un objeto romo, como son los dedos de las manos, durante las maniobras de detención (sujeción) y sometimiento, a través de un mecanismo de presión. Por su tipo, magnitud y características, tiene una evolución de alrededor de 24 horas, por lo tanto, si se relaciona con el momento de la detención. ES IDENTICA A LA REFERIDA EN EL DICTAMEN 4 CON EL NUMERAL 2.
UNA EQUIMOSIS, DE COLOR ROJO, DE FORMA LINEAL, NO DESAPARECE A LA DIGITO PRESION, LIGERAMENTE DOLOROSA A LA PALPACION, PUNTIIFORME, DE 25 POR 02 MILIMETROS, SOBRE TERCIO DISTAL DE CARA ANTERIOR DE ANTEBRAZO DERECHO	Se trata de una contusión simple producida por un objeto romo, como son los dedos de las manos, durante las maniobras de detención (sujeción) y sometimiento, a través de un mecanismo de presión. Por su tipo, magnitud y características, tiene una evolución de alrededor de 24 horas, por lo tanto, si se relaciona con el momento de la detención.
CUATRO EQUIMOSIS, DE COLOR ROJO, DE FORMA LINEAL Y OVAL, LIGERAMENTE DOLOROSAS A LA PALPACION, NO DESAPAREEN A LA DIGITO PRESION, PUNTIIFORMES, SIENDO LA PRIMERA DE 80 POR 02 MILIMETROS, LA SEGUNDA DE 10 POR 02 MILIMETROS, LA TERCERA DE 07 POR 05 MILIMETROS Y LA CUARTA DE 05 POR 02 MILIMETROS, SOBRE TERCIO PROXIMAL DE CARA ANTERIOR INTERNA DE BRAZO IZQUIERDO	Se trata de una contusión simple producida por un objeto romo, como son los dedos de las manos, durante las maniobras de detención (sujeción) y sometimiento, a través de un mecanismo de presión. Por su tipo, magnitud y características, tiene una evolución de alrededor de 24 horas, por lo tanto, si se relaciona con el momento de la detención. ES IDENTICA A LA REFERIDA EN EL DICTAMEN 4 CON EL NUMERAL 3.
UNA EQUIMOSIS, DE COLOR ROJO, DE FORMA LINEAL, NO DESAPARECE A LA DIGITO PRESION, NO DOLOROSA A LA PALPACION, PUNTIIFORME, DE 09 POR 01 MILIMETROS, SOBRE TERCIO PROXIMAL DE CARA POSTERIOR DE BRAZO IZQUIERDO,	Se trata de una contusión simple producida por un objeto romo, como son los dedos de las manos, durante las maniobras de detención (sujeción) y sometimiento, a través de un mecanismo de presión. Por su tipo, magnitud y características, tiene una evolución de alrededor de 24 horas, por lo tanto, si se relaciona con el momento de la detención.
UNA EQUIMOSIS, DE COLOR ROJO, DE FORMA	Se trata de una contusión simple producida por un objeto

REVISION: 1

Ref.: IT-MF-01

FO-MF-08

DIRECCION DE DERECHOS HUMANOS
Y SERVICIOS
AD.
A DE SUS COMEDAS
PARECIDAS

PGR

PROCURADURIA
GENERAL DE
LA REPUBLICA



18

492
177

18a

LINEAL, NO DESAPARECE A LA DIGITO PRESION, LIGERAMENTE DOLOROSA A LA PALPACION, PUNTIFORME, DE 10 POR 02 MILIMETROS, SOBRE HIPOCONDRIO IZQUIERDO	romo, durante las maniobras de detención (sujeción) y sometimiento, a través de un mecanismo de presión. Por su tipo, magnitud y características, tiene una evolución de alrededor de 24 horas, por lo tanto, sí se relaciona con el momento de la detención.
DOS EQUIMOSIS, DE COLOR ROJO, DE FORMA IRREGULAR, NO DESAPARECEN A LA DIGITO PRESION, LIGERAMENTE DOLOROSAS A LA PALPACION, PUNTIFORMES, SIENDO, LA PRIMERA DE 10 POR 05 MILIMETROS Y LA SEGUNDA DE 10 POR 08 MILIMETROS, SOBRE CARA EXTERNA DE HIPOCONDRIO IZQUIERDO	Se trata de una contusión simple producida por un objeto romo, durante las maniobras de detención (sujeción) y sometimiento, a través de un mecanismo de presión. Por su tipo, magnitud y características, tiene una evolución de alrededor de 24 horas, por lo tanto, sí se relaciona con el momento de la detención. ES IDENTICA A LA LESION REFERIDA EN EL DICTAMEN 4 CON EL NUMERAL 5.
UNA EQUIMOSIS, DE COLOR ROJO, DE FORMA LINEAL, NO DESAPARECE A LA DIGITO PRESION, LIGERAMENTE DOLOROSA A LA PALPACION, PUNTIFORME, DE 15 POR 10 MILIMETROS, SOBRE LA LINEA MEDIA POSTERIOR DE LA REGION AXILAR DERECHA	Se trata de una contusión simple producida por un objeto romo, durante las maniobras de detención (sujeción) y sometimiento, a través de un mecanismo de presión. Por su tipo, magnitud y características, tiene una evolución de alrededor de 24 horas, por lo tanto, sí se relaciona con el momento de la detención. ES IDENTICA A LA LESION REFERIDA EN EL DICTAMEN 4 CON EL NUMERAL 56
UNA ZONA EQUIMOTICA, DE COLOR ROJO, DE FORMA IRREGULAR, NO DESAPARECE A LA DIGITO PRESION, LIGERAMENTE DOLOROSA A LA PALPACION, PUNTIFORME, DE 07 POR 03 CENTIMETROS, SOBRE TERCIO MEDIO DE LA REGION SUPRACLAVICULAR DERECHO	Se trata de una contusión simple producida por un objeto romo, como son los dedos de las manos, durante las maniobras de detención (sujeción) y sometimiento, a través de un mecanismo de presión. Por su tipo, magnitud y características, tiene una evolución de alrededor de 24 horas, por lo tanto, sí se relaciona con el momento de la detención.
10.- UNA EQUIMOSIS, DE COLOR ROJO, DE FORMA LINEAL, NO DESAPARECE A LA DIGITO PRESION, LIGERAMENTE DOLOROSA A LA PALPACION, PUNTIFORME, DE 10 POR 02 MILIMETROS, SOBRE TERCIO DISTAL DE LA REGION ESCAPULAR IZQUIERDA	Se trata de una contusión simple producida por un objeto romo, como son los dedos de las manos, durante las maniobras de detención (sujeción) y sometimiento, a través de un mecanismo de presión. Por su tipo, magnitud y características, tiene una evolución de alrededor de 24 horas, por lo tanto, sí se relaciona con el momento de la detención.
CUATRO EQUIMOSIS, DE COLOR ROJO, DE FORMA IRREGULAR, DOLOROSAS A LA PALPACION, NO DESAPARECEN A LA DIGITO PRESION, SIENDO, LA PRIMERA DE 07 POR 03 CENTIMETROS, LA SEGUNDA DE 07 POR 02 CENTIMETROS, LA TERCERA DE 20 POR 25 MILIMETROS Y LA CUARTA DE 40 POR 25 MILIMETROS, DISTRIBUIDAS, SOBRE TERCIO SUPERIOR Y MEDIO CARA POSTERIOR DE TORAX DERECHO	Se trata de una contusión simple producida por un objeto romo como la mano empuñada o un punta-pie, a través de un mecanismo de presión. Por su tipo, magnitud y características, tiene una evolución de alrededor de 24 horas, por lo tanto sí se relaciona con el momento de la detención.
UNA EQUIMOSIS, DE COLOR ROJO, DE FORMA LINEAL, NO DESAPARECE A LA DIGITO PRESION, LIGERAMENTE DOLOROSA A LA PALPACION, PUNTIFORME, DE 20 POR 10 MILIMETROS, SOBRE CRESTA ILIACA POSTERIOR	Se trata de una contusión simple producida por un objeto romo, como son los dedos de las manos, durante las maniobras de detención (sujeción) y sometimiento, a través de un mecanismo de presión. Por su tipo, magnitud y características, tiene una evolución de alrededor de 24 horas, por lo tanto, sí se relaciona con el momento de la detención.
UNA EQUIMOSIS, DE COLOR ROJO, DE FORMA IRREGULAR, NO DESAPARECE A LA DIGITO PRESION, LIGERAMENTE DOLOROSA A LA PALPACION, DE 27 POR 14 MILIMETROS, SOBRE TERCIO MEDIO DE CARA ANTERIOR DE PIERNA DERECHA.	Se trata de una contusión simple producida por un objeto romo como la mano empuñada o un punta-pie, a través de un mecanismo de presión. Por su tipo, magnitud y características, tiene una evolución de alrededor de 24 horas, por lo tanto sí se relaciona con el momento de la detención.

REVISION: 1

Ref.: IT-MF-01

FO-MF-08

DE LA
SECRETARIA
DE LA
DEFENSA
Y
PROTECCION
CIVIL
RECIBIDA