



**Número de caso: 17010-18**

17010-18

No. de cliente: 41

Paciente: MANATI DEL CARIBE I N.Científico: Edad: ADULTO Sexo: HEMBRA Propietario: NR	Fecha y hora de muestreo: 15/07/18  Fecha de recepción: 16/07/18 Fecha de emisión de resultado: 23/07/18
---	---

Médico Remitente: MARIE PALMA IRIZARRY  
 Hospital/Clinica: EXTERNO

Tel.:

**Anamnesis:**

Muerte súbita posiblemente por sustancias tóxicas en el agua.

**Tratamientos:**

NR

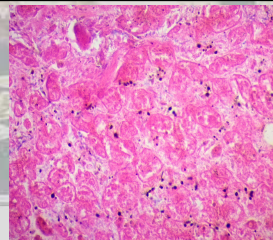
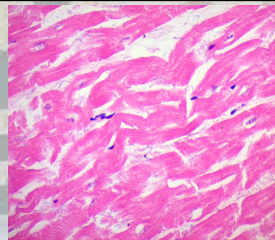
**HISTOPATOLOGIA**

**Descripción macroscópica:**

Se reciben para estudio secciones de: 1) corazón, 2) hígado, 3) estómago, 4) intestino, 5) pulmón, 6) riñón. Sin alteraciones macroscópicas evidentes. Las muestras 1, 2, 3 se incluyen en la cápsula "A" y las muestras 4, 5, 6) en la cápsula "B".

**Descripción microscópica:**

Se revisan secciones de: corazón, hígado (2), estómago, intestino y riñón en las que no se aprecian lesiones microscópicas significativas. Presentan regular estado de conservación.  
 Sin presencia de tejido pulmonar.



**Diagnóstico:**

CORAZÓN, HÍGADO (2), ESTÓMAGO, INTESTINO Y RIÑÓN: SIN ALTERACIONES SIGNIFICATIVAS

**Comentario:**

Sin presencia de proceso infeccioso, degenerativo, tóxico o neoplásico en las secciones examinadas.

Anatomopatólogo: MMVZ Javier Iván Camacho Moreno

Este formato electrónico de resultados no sustituye al formato original. La impresión de este documento no es oficial ni puede ser utilizada para procesos legales. El formato original será entregado en el centro médico veterinario de referencia en los tiempos establecidos.